Федеральное государственное бюджетное учреждение "Национальный медицинский исследовательский центр травматологии и ортопедии имени Н.Н. Приорова" Министерства здравоохранения Российской Федерации

На правах рукописи

БАКЛАНОВ
АНДРЕЙ НИКОЛАЕВИЧ

ХИРУРГИЧЕСКИЕ ТЕХНОЛОГИИ В ЛЕЧЕНИИ ТЯЖЕЛЫХ СКОЛИОТИЧЕСКИХ ДЕФОРМАЦИЙ

14.01.15 – травматология и ортопедия

диссертация на соискание учёной степени доктора медицинских наук

Научный консультант:
доктор медицинских наук
Колесов Сергей Васильевич

Москва 2017

ОГЛАВЛЕНИЕ 2

ВВЕДЕНИЕ 5

ГЛАВА I. ОБЗОР ЛИТЕРАТУРЫ 13

I.1. Идиопатический сколиоз, как наиболее частая причина развития тяжелых деформаций позвоночника 13

I.2. Основные подходы к лечению деформаций позвоночника 18

I.3. Методики оперативного лечения идиопатического сколиоза, эволюция дорсальных и вентральных подходов 24

I.4. Тактические подходы к хирургии деформаций позвоночника 37

I.5. Применение вертебротомий при лечении сколиоза 41

I.6. Сложнейшие задачи вертебрологии - нейромышечные сколиозы, сверхтяжелые деформации и ревизионные вмешательства 44

I.7. Анализ результатов хирургического лечения деформаций позвоночника 56

ГЛАВА II. МАТЕРИАЛ И МЕТОДЫ ИССЛЕДОВАНИЯ 59

II.1. Общеклинические методы исследования 60

II.2. Лучевые методы исследования 63

II.3. Метод анкетирования SRS-22, SF-36, VAS 71

ГЛАВА IIIа. Особенности хирургического лечения тяжелых идиопатических сколиозов 74

Глава IIIб. Сравнение эффективности Free Hand-техники с традиционной методикой проведения винтов под контролем ЭОП 86

ГЛАВА IV. Особенности хирургии сверхтяжелых деформаций позвоночника. Традиционные и нестандартные методики 89

IV.1 Сравнительный анализ результатов лечения у пациентов с двухэтапным хирургическим лечением и одноэтапным вмешательством при сверхтяжелых деформациях позвоночника 91

IV.2 Хирургические технологии, позволяющие уменьшить протяженность фиксации позвоночника при сверхтяжелых деформациях 94

Глава V. Хирургия нейромышечных деформаций позвоночника 105

V.1. Общая характеристика пациентов 106

V.2. Основные принципы ортопедической укладки на ортопедическом столе пациентов с нейромышечными деформациями поэвоночника 115

V.3. Особенности хирургической техники при паралитических деформациях позвоночника 119

V.4. Результаты хирургического лечения 124

V.5. Предоперационная гало-тракция при лечении нейромышечных сколиозов 133

V.6. Осложнения, возникающие при лечении паралитических деформаций позвоночника 139

Глава VI. Резекция позвоночного столба (VCR) при коррекции тяжелых деформаций позвоночника 145

Глава VII. Ревизионные вмешательства на позвоночнике у пациентов со сколиозом. 160

VII.1. Ревизионные оперативные вмешательства у пациентов с пластинчатыми эндокорректорами. 161

VII.2. Тактика хирургического лечения у пациентов, оперированных с применением пластинчатых эндокорректоров 163

VII.3. Ревизионные вмешательства у пациентов, с использованием эндокорректоров III поколения. 164

Глава VIII. Осложнения при хирургическом лечении пациентов, страдающих сколиозом 172
Заключение 183
Выводы 195
Практические рекомендации 198
Список опубликованных работ по теме диссертации 200
Список сокращений 205
Список литературы 206

Введение

Актуальность

В настоящее время отсутствует единое мнение об оптимальном хирургическом методе лечения тяжелых деформаций позвоночника. Хирургами-вертебрологами используются различные металлофиксирующие конструкции: в качестве фиксаторов применяются транспедикулярные винты, ламинарные крюки или гибридные конструкции с разными результатами коррекции и восстановления баланса туловища.

Актуальной современной технологией стабилизации позвоночника при сколиозе является тотальная транспедикулярная фиксация. Стабильность и надежность винтовой инструментации позвоночника позволяет в кратчайшие сроки после операции активизировать пациента и добиться надежного спондилодеза.

Комбинированное воздействие на деформацию при одновременном применении дистракции, контракции, трансляции и деротации позволяет эффективно использовать полисегментарный инструментарий при сложных лордо- и кифосколиотических деформациях позвоночника (Suk S.I., Kim W.J., Lee C.S., 2000).

Применение спинальных систем с транспедикулярными опорными элементами диктует необходимость использования хирургических технологий, отличных от классической методики, предложенной Cotrel – Dubousset при коррекции деформации (Kim Y.J., Lenke L.G., Kim J., 2006).

Вытеснение из практики хирургов-вертебрологов субламинарных систем транспедикулярными закономерно, и обусловлено лучшими результатами лечения по целому ряду параметров (послеоперационная коррекция, деротация апикального позвонка, улучшение сагиттального и фронтального баланса туловища, более короткая инструментация), меньшим количеством послеоперационных осложнений, связанных с нестабильностью

металлоконструкций в послеоперационном периоде (Cuartas E., Rasouli A., O'Brien M., 2009).

Сложнейшими задачами современной вертебрологии являются нейромышечные сколиозы, сверхтяжелые деформации позвоночника и ревизионные вмешательства.

Распространенность сколиоза среди пациентов с нейромышечными заболеваниями по данным различных авторов составляет от 50 до 80 % (Sarwark J., Sarwahi V., 2007). Отсутствие своевременного лечения нейромышечных деформаций позвоночника вызывают следующие симптомы: боль, нарушенный баланс туловища при сидении и ходьбе, пролежни, нарушение работы органов грудной клетки (уменьшение показателей ФВД, респираторные заболевания, пневмонии), нарушение функции сердечно-сосудистой системы. Хирургическая коррекция нейромышечного сколиоза – единственно эффективный способ устранения деформации позвоночника и перекоса таза с восстановлением фронтального и сагиттального баланса туловища. Проведение оперативных вмешательств у данных пациентов осложняется наличием большого количества сопутствующей патологии и связано со значительным риском послеоперационных осложнений.

Несмотря на рост активной хирургической тактики в лечении сколиотических деформаций, количество больных с запущенными (тяжелыми и сверхтяжелыми) сколиозами продолжает увеличиваться (Di Silvestre M., Bakaloudis G., Lolli F., 2008).

В эту категорию входят пациенты, которые не обращались за помощью в специализированные клиники, либо лечение проводилось неадекватно (не использовалась корсетотерапия, применялась мануальная терапия), оперированные металлоконструкциями I поколения (дистрактор Казьмина, инструментарий Harrington) и те, которым потребовалась ревизионная хирургия. Чаще всего сверхтяжелые сколиозы - это результат злокачественного прогрессирования запущенных ювенильных или

инфантильных деформаций позвоночника, либо сколиозы, развившиеся на фоне системных заболеваний.

Состояние пациентов со сверхтяжелыми сколиозами определяется не только грубейшей деформацией позвоночника и грудной клетки, но и компрометацией органов сердечно-сосудистой и пищеварительной систем (Цивьян Я.Л., Летина В.И., Антонов О.С., 1983).

Наибольшие трудности возникают при проведении ревизионных оперативных вмешательств после неудачных операций на позвоночнике. Сформированный спондилодез и присутствующий в большинстве случаев положительный сагиттальный дисбаланс делают необходимым применение травматичных корригирущих вертебротомий для адекватной коррекции существующей деформации (Dorward IG, Lenke LG., 2010).

Цель исследования

Улучшение результатов хирургического лечения пациентов с тяжелыми деформациями позвоночника различной этиологии путем применения новых оперативных техник, корригирующих вертебротомий и многоуровневой транспедикулярной фиксации.

Задачи исследования:

1. Оценить эффективность методики односторонней двухстержневой апикальной прямой деротации и непрямого деротационного маневра при дорсальной коррекции тяжелых сколиозов.
2. Сопоставить результаты лечения пациентов со сверхтяжелыми сколиозами в группах с предварительной мобилизирущей дискэктомией в комплексе с гало-тракцией и без дискэктомии и гало-тракции.
3. Определить эффективность способа конвекситальной поясничной парциальной нижней фасетэктомии у пациентов с тяжелыми сколиотическими деформациями.
4. Оценить возможности методики асимметричного TLIF в контексте первичных и ревизионных вмешательств у пациентов с идиопатическим сколиозом.

5. Оценить результаты хирургического лечения у пациентов с нейромышечными деформациями позвоночника.
6. Оценить возможности операции резекции позвоночного столба (VCR) при коррекции тяжелых деформаций позвоночника.
7. Определить основные причины, приводящие к ревизионным вмешательствам на позвоночном столбе у пациентов с тяжелыми деформациями позвоночника. Выработать алгоритм лечения пациентов с нестабильностью металлоконструкции, развившихся при использовании «пластинчатых эндокорректоров».

Научная новизна

На клиническом материале, основанном на опыте лечения 246 больных с тяжелыми и сверхтяжелыми деформациями позвоночника, оперированных в отделении патологии позвоночника ФГБУ «Национальный медицинский исследовательский центр травматологии и ортопедии имени Н.Н. Приорова» Министерства здравоохранения Российской Федерации (заведующий отделением – д.м.н. Колесов С. В.) и на базе клиник «НМИЦ ТО им. Н.Н. Приорова» определен необходимый объем диагностических мероприятий и оптимальный способ хирургического пособия у пациентов с тяжелыми деформациями позвоночника различной этиологии.

В работе представлены результаты разработанных автором новых хирургических методик, используемых при лечении тяжелых деформаций позвоночника: односторонней двухстержневой апикальной прямой деротации и способа конвекситальной поясничной парциальной нижней фасетэктомии. По данным технологиям получены патенты на изобретения: «Способ конвекситальной поясничной парциальной нижней фасетэктомии при дорсальной коррекции сколиотически деформированного позвоночника» рег. №2559901 от 21.08.14., «Способ односторонней двухстержневой апикальной прямой деротации при грубой деформации позвоночника» рег. №2560999 от 21.08.14.

Проанализирована оперативная методика винтовой фиксации «All screw» и проведено ее сравнение с вариантом гибридной фиксации. Представлена технология коррекции сагиттального и фронтального профиля позвоночного столба при использовании асимметричного TLIF. Определены особенности первичных и ревизионных хирургических техник при нейромышечных, сверхтяжелых деформаций с использованием вентральных, дорсальных и комбинированных оперативных доступов.

Практическая значимость

Выработан алгоритм обследования и лечения пациентов с тяжелыми деформациями позвоночника. Оценена эффективность авторской методики «односторонней двухстержневой апикальной прямой деротации и непрямого деротационного маневра при дорсальной коррекции тяжелых сколиозов». Сопоставлены результаты лечения пациентов со сверхтяжелыми сколиозами в группах с предварительной мобилизирущей дискэктомией в комплексе с гало-тракцией и без дискэктомии и гало-тракции. Оценены возможности методики асимметричного TLIF, резекции позвоночного столба (VCR), авторского способа «конвекситальной поясничной парциальной нижней фасетэктомии» в контексте первичных и ревизионных вмешательств у пациентов со сколиозами различной этиологии. Оценены результаты хирургического лечения у пациентов с нейромышечными деформациями позвоночника. Определены основные причины, приводящие к развитию ревизионных вмешательств на позвоночном столбе у пациентов со сколиозами, проведен анализ осложнений, развившихся при использовании «пластинчатых эндокорректоров». Выработан алгоритм лечения пациентов с нестабильностью металлоконструкции, развившихся при использовании «пластинчатых эндокорректоров». Определен адекватный объем оперативного вмешательства в зависимости от формы и степени выраженности деформации позвоночника, ее мобильности, а также особенностей фонового заболевания, позволяющий значительно улучшить результаты лечения пациентов с тяжелыми деформациями позвоночника.

Положения, выносимые на защиту

Хирургическая коррекция нейромышечных сколиозов – единственно эффективный способ устранения деформации позвоночника и перекоса таза с восстановлением фронтального и сагиттального баланса туловища. Проведение оперативных вмешательств у данной категории пациентов осложняется наличием большого количества сопутствующей патологии, связано со значительным риском послеоперационных осложнений и проводятся в специализированных центрах с соответствующей медицинской поддержкой. Пациенты с нейромышечными сколиозами нуждаются в индивидуальном и длительном послеоперационном лечении, однако риски, связанные с хирургией, перекрываются выгодой, обусловленной улучшением дыхательной, локомоторной функции и самообслуживания пациентов.

Оптимальным методом стабилизации при деформациях грудо-поясничного отдела позвоночника является транспедикулярная фиксация. Данный метод позволяет добиваться лучших результатов послеоперационной коррекции, устранения дисбаланса туловища и снижения количества послеоперационных осложнений, обусловленных дислокацией металлофиксатора. Использование методики асимметричного TLIF в нижнем полюсе металлоконструкции при дорсальной коррекции и стабилизации позвоночника у пациентов, страдающих идиопатическим сколиозом, является профилактикой дестабилизации и формирования псевдоартроза на поясничном уровне.

У пациентов с тяжелыми сколиозами оптимальным хирургическим методом является способ односторонней двухстержневой апикальной прямой деротации. Хирургическая техника асимметричного TLIF и нижняя парциальная фасетэктомия позволяют сохранить большее количество неинструментированных дистальных позвонков, что обеспечивает эффективный управляемый послеоперационный баланс тела и повышает функциональную активность пациентов.

Использование устаревших, неадекватных металлофиксирующих конструкций при сколиозе влечет за собой проведение многоэтапных, сопровождаемых высоким риском, ревизионных вмешательств.

Апробация работы

По теме проведенных исследований опубликовано 31 научная работа, в том числе 14 статей в журналах, рецензируемых ВАК. Получено четыре патента на изобретения: «Способ конвекситальной поясничной парциальной нижней фасетэктомии при дорсальной коррекции сколиотически деформированного позвоночника» рег. №2559901 от 21.08.14., «Способ односторонней двухстержневой апикальной прямой деротации при грубой деформации позвоночника» рег. №2560999 от 21.08.14., «Способ оперативного лечения грудопоясничного сколиоза» №2587643, 25.03.2015, «Устройство для профилактики образования послеоперационных сером паравертебральной области» №163928, 25.01.16г.

Основные положения диссертации доложены на первом конгрессе травматологов и ортопедов «Травматология и ортопедия столицы. Настоящее и будущее» (Москва, 2012), Третьем съезде хирургов-вертебрологов России с международным участием «Современные технологии хирургического лечения деформаций и заболеваний позвоночника» (Санкт-Петербург, 2012), VI съезд нейрохирургов России «Сибирский международный нейрохирургический форум» (Новосибирск, 2012), IV Съезде хирургов-вертебрологов России Межрегиональной общественной организации «Ассоциация хирургов-вертебрологов» (Новосибирск, 2013), XVI Съезде педиатров России «Актуальные проблемы педиатрии» (Москва, 2013), Всероссийской научно-практической конференции с международным участием «Неотложные состояния в вертебрологии» (Санкт-Петербург, 2013), Всероссийской научно-практической конференции «Избранные вопросы ортопедии и костной патологии», посвященной 90-летию академика М.В. Волкова, 80-летию академика О.В. Оганесяна (Москва, 2013), X Юбилейном Всероссийским съезде травматологов-ортопедов (Москва, 2014), V Съезде хирургов-

вертебрологов России Межрегиональной общественной организации «Ассоциация хирургов-вертебрологов» (Саратов, 2014), XVII конгресс педиатров России с международным участием «Актуальные проблемы педиатрии» (Москва, 2014), VI Съезде хирургов-вертебрологов России Межрегиональной общественной организации «Ассоциация хирургов-вертебрологов» (Краснодар, 2015), VII Съезде Межрегиональной Ассоциации хирургов-вертебрологов с образовательным курсом SRS Worldwide Course – 2016.

Объем и структура диссертации

Диссертация изложена на 229 страницах машинописного текста и состоит из введения, восьми глав (в том числе обзора литературы), заключения, выводов и списка использованной литературы, включающего 216 источников, из них 52 отечественных, 164 иностранных работ. Работа иллюстрирована 63 рисунками, 52таблицами и 5 схемами.

Глава I. Обзор литературы

I.1. Идиопатический сколиоз, как наиболее частая причина развития тяжелых деформаций позвоночника

Частота деформаций позвоночника среди жителей различных стран составляет от 4 до 7% в популяции и от 22,0 до 37,0 % среди всех хронических заболеваний пациентов детского возраста, что делает данное заболевание актуальной медико-социальной проблемой [37].

Множество теорий возникновения идиопатического сколиоза свидетельствует об отсутствии единого взгляда на этиологию и патогенез этой патологии. Историческое значение имеют рахитическая, остеопатическая теории, школьный сколиоз, роль порочного положения плода в утробе матери.

В одной из первых гипотез, связывающей возникновение сколиоза с порочной осанкой (Ambroise Pare) подчёркивалось, что асимметричная нагрузка на позвонки вызывает их деформацию. Данная точка зрения развита в работах Andre (1741) и разделяется многими ортопедами вплоть до наших дней. Большую роль в понимании процессов развития сколиотической болезни сыграли гормональная и биомеханическая теории [69,70]. Наиболее актуальными на настоящий момент являются дисрегуляторная нейроэндокринная [11,12] и наследственная теории. Современные способы лечения практически не влияют на этиопатогенез данного заболевания и являются симптоматическими. Успех лечения ИС зависит от развития, в первую очередь, патогенетических способов воздействия на развитие болезни.

Из всей массы предложенных концепций ИС к этиологической можно, по мнению Михайловского М. В., Зайдман А.М отнести только генетическую [35]. Роль генетических факторов в развитии этого заболевания подробно документирована, однако сообщения, касающиеся конкретного пути генетического наследования, не полны. Понимание наследственного механизма, лежащего в основе развития сколиоза, способствует ранней диагностике, выявлению подверженных риску лиц, и более эффективных

терапевтических мер по предупреждению развития деформаций позвоночника.

По данным исследования Абальмасовой [1], у 92,4 % из пациентов с подростковым сколиозом была выявлена неврологическая симптоматика различной степени выраженности: неравномерность рефлексов, нистагм, нарушения чувствительности, вегетотрофические нарушения и проч. Автором был сделан вывод, что эта симптоматика является результатом врожденного порока развития головного и спинного мозга, а передающийся по наследству «дизрафический статус», является, согласно исследованиям Е.А. Абальмасовой, причиной развития диспластических и семейных сколиозов.

Механизмы наследования ИС до сих пор не установлены, в настоящий момент идет активное изучение данного вопроса научно-исследовательскими институтами многих стран. Попытка идентифицировать гены, ответственные за развитие ИС, является прерогативой последних десятилетий [56, 73,80,158,168,177,211].

Исследователями предложены различные модели наследования ИС: мультифакторная [210] сцепленного с полом наследования [80] и модель майоргенного наследования болезни с неполной пенетрантностью генотипов [2,63].

Н. М. Зайдман с соавт. доказано, что ИС является генетически зависимой, контролируемой майоргеном патологией, наследуемой по аутосомно-доминантному типу с неполной пенетрантностью генотипов, зависящей от пола и возраста [19]. У детей вертебральная деформация до 10° имеет, как правило, одноплоскостную форму, а свыше 10° — многоплоскостную. При этом многоплоскостные деформации вызывают изменение топографии всех анатомических структур, что в конечном итоге приводит к деформации опорно-двигательного аппарата в целом [3].

Сколиоз более 10 градусов по Коббу, имеющий признаки ротации позвонков, не возникает у больных при отсутствии мутантного аллеля, что свидетельствует о генетической гомогенности выраженных форм ИС, то есть

дети с прогрессирующими формами ИС являются носителями мутантного гена [20].

Доказано, что у детей, страдающих ИС, патологические изменения наблюдаются не только со стороны опорно-двигательного аппарата, но других органов и систем. Многие исследователи [4,14,18,148,200] подчеркивают первичность патологических отклонений в смежных системах органов, а возникающую деформацию позвоночного столба расценивают, как вторичный процесс. При развитии сколиоза отмечается прямая зависимость максимального прогрессирования от скачков роста ребенка, нарастание деформации позвоночника при ИС происходит в период полового созревания [115]. ИС - заболевание, относящееся к классу дизрегуляторной патологии [13], приводящей к нарушению процессов роста и развития детского организма. Дизрегуляторные заболевания возникают не вследствие первичного повреждения органов, а в результате нарушений в аппарате их регуляции [28]. Дизрегуляторные процессы в стволе и диэнцефальных структурах головного мозга являются одной главных из причин появления и развития ИС.

Методы лечения, нормализующие процессы регуляции, приобретают статус патогенетических, а для разработки таких методик необходимо выявить нарушении в регулирующих системах, характерных для патологического процесса, и доказать их патогенетическую роль [15].

Крыжановским [29] доказано, что гиперактивность нейронов регуляторных структур в силу ряда причин приводит к возникновению гиперактивных нейрональных образований, в конечном итоге – к формированию патологической системы.

При ИС такой мишенью является позвоночный столб с паравертебральным сухожильно-мышечным аппаратом. В патомеханизме развития сколиотической деформации важная роль принадлежит компенсаторной реакции растущего организма, проявляющейся стремлением устранить избыточный рост позвоночного столба. На первых этапах

заболевания отмечаются клинические проявления нарушения сагиттального равновесия: уплощение физиологического грудного кифоза (декифотизация), увеличение протяженности поясничного лордоза и избыточный наклон таза кпереди (патологическая антеверсия).

В последующем компенсаторный резерв «удлинения» позвоночного канала за счет видоизменений боковых изгибов позвоночника и таза исчерпывается и запускается механизм активного скручивания передней колонны – появление сколиотической ротации позвонков. Механизм появления деформации в аксиальной плоскости окончательно не изучен и вероятнее всего связан с асимметричным перераспределением тонуса паравертебральной мускулатуры, прежде всего мышц-ротаторов.

Изменение сопряженности продольного роста паравертебральных мышц, вследствие неконтролируемого асимметричного изменения тонуса, приводит к возникновению компенсаторной реакции - трехплоскостной деформации позвоночного столба. Среди возможных причин дисбаланса между ростом позвоночника и спинного мозга М.Г. Дудин выделяет преимущественную дисфункцию эндокринной системы, преимущественную дисфункцию спинного мозга, либо преимущественную дисфункцию стволовых структур головного мозга.

Согласно гипотезе «порочного круга», трехплоскостное смещение позвонков сколиотической дуги оказывает избыточное давление на зоны роста позвонков и ребер, что в свою очередь (согласно закону Гютера-Фолькманна) приводит к постепенной деформации тел позвонков, что в конечном итоге вызывает усугубление и прогрессирование сколиоза [191]. Деформация позвоночника неизбежно приводит к нарушению функционирования связанных между собой элементов грудинно-реберно-позвоночного комплекса [50].

Существует мнение, что между формированием физиологических изгибов позвоночника и появлением его патологических искривлений при сколиозе нет принципиального отличия. При смещении центра тяжести

человека от срединно-сагиттальной оси, достижение равновесия достигается лишь при ассиметричном напряжении мышц туловища, что в последующем ведет к образованию патологических искривлений позвоночника [44].

По данным Knutsson [128] преждевременное закрытие одной из ростковых зон позвонков должно приводить к появлению торсии позвонков и развитию деформации за счет латеральной девиации и лордозирования, в результате нагрузка на дорсальные отделы тела позвонка возрастает, а на вентральные, наоборот, уменьшается. Менее нагружаемые вентральные отделы тел позвонков растут более интенсивно, что приводит к дальнейшему прогрессированию деформации.

Важным критерием для понятия биомеханических предпосылок возникновения деформации является использование классификации Denis, являющейся модификацией классификации Holdsworth, в основе которой лежит выделение трех колонн позвоночного столба. Передняя колонна представлена передней продольной связкой, передней частью тел позвонков и фиброзного кольца межпозвонкового диска; средняя — задней частью тел позвонков, фиброзного кольца и задней продольной связкой; задняя— комплексом дуг и отростков позвонка в сочетании с капсульно-связочным аппаратом.

Проведенные Dickson с соавторами клинические, рентгенологические, морфологические и биомеханические исследования [88] позволили сделать вывод, что деформация позвоночника во фронтальной плоскости является вторичной – это эффект лордозирования и ротации. Физиологические изгибы позвоночника в сагиттальной плоскости изменяются в процессе роста. У девочек пик скорости роста приходится на период минимального значения грудного кифоза, а у мальчиков – максимального. Этим авторы объясняют тот факт, что девочки более склонны к развитию сколиоза, а мальчики – к развитию юношеского кифоза.

Ряд авторов [66,166,202] в своих исследованиях пытались определить нарушенную структуру мягких паравертебральных тканей, и не обнаружили значимых отклонений от нормы.

По данным А.И. Казьмина и В.Я. Фищенко [21] пусковым механизмом развития деформации является эпифизеолиз эпифизарных пластинок тел позвонков. Асимметричное расположение пульпозного ядра приводит к формированию первичного наклона позвоночника. В последующем формируется клиновидная деформация тел позвонков.

По данным И.А. Мовшовича [39] для развития сколиотической деформации необходимо наличие следующих факторов: наследственной предрасположенности (диспластические изменения в спинном мозге, позвонках, дисках), обменно-гормональных нарушений (чаще всего реализующихся в пик роста) и, наконец, статико-динамического фактора. В последние годы все чаще высказывается предположение, что возникновение и развитие сколиотической деформации – результат действия не одного, а многих факторов.

Таким образом, в настоящий момент до сих пор отсутствует единая, общепринятая концепция этиологии и патогенеза ИС. По мнению Burwell [69] мы имеем дело не с одной причиной, а с результатом взаимодействия множества факторов, что противоречит обычному типу клинического мышления, когда врач старается обосновать один механизм развития болезни.

I.2. Основные подходы к лечению деформаций позвоночника

Доказанную клиническую эффективность при лечении сколиоза имеют две методики - корсетотерапия и хирургическая коррекция деформаций [26]. Современные подходы при лечении сколиоза направлены на устранение и коррекцию уже существующих морфологических и функциональных последствий, а не причины заболевания.

В мировой практике корсетирование уже более 30 лет является основным научно доказанным способом консервативного лечения

промежуточных форм (II-III ст.) идиопатического сколиоза (ИС) у детей и подростков.

Недостаточный уровень знаний в области корсетного лечения деформаций позвоночника является причиной частого негативного отношения ортопедов к корсетотерапии и консервативному лечению сколиоза вообще.

Современные корсеты с доказанной клинической эффективностью (типа Шено) являются активными ортопедическими изделиями, которые обеспечивают исправление существующей деформации, препятствуя дальнейшему прогрессированию сколиоза.

Несмотря на целый ряд исследований, оценивающих эффективность использования корригирующих корсетов в комплексе с вспомогательным лечением и без него, до сих пор отсутствует единое мнение о целесообразности и эффективности консервативного лечения сколиоза [150,165,175,207].

На данный момент не существует строгих рекомендаций, основанных на доказательной медицине, касающихся показаний к операции при подростковом идиопатическом сколиозе. У пациентов с завершенным (завершающимся) костным ростом и углом деформации, более 40-50 град корсетотерапия малоэффективна и показано оперативное лечение. Нарастание деформации позвоночного столба ведет к развитию дисбаланса туловища, что, в свою очередь, способствует перекосу таза и появлению относительного укорочения конечности, и ряду других осложнений со стороны опорно-двигательного аппарата.

Единое мнение об оптимальном хирургическом методе лечения подросткового идиопатического сколиоза также отсутствует. Используются различные металлофиксирующие конструкции: педикулярные винты, ламинарные крюки или гибридные конструкции с разными результатами коррекции искривления и восстановления сагиттального баланса [83,125,204].

Предоперационное планирование. Оценка мобильности важна для определения структуральности деформации, выбора уровня фиксации и сохранения надежной коррекции [82,127].

Существует несколько способов оценки мобильности деформации: сравнение рентгенограмм стоя и лежа, лежа или стоя с активным боковым наклоном, лежа с пассивным боковым наклоном, с вытяжением, лежа на животе с мануальным давлением на области вершины дуги и противодуги, лежа на боку с валиком под вершину деформации [137].

Индекс стабильности (предложен А. И. Казьминым) представляет собой отношение угла искривления в положении пациента лежа к углу деформации в положении стоя. При индексе 0,7 или менее деформацию считается стабильной [21,30].

Наиболее эффективным методом оценки мобильности является рентгенограмма, выполненная в положении лежа с вытяжением по оси позвоночника. При тракционном тесте грузом 40 % от массы тела больного коррекцию основной дуги более чем 35 % от первоначальной, также интерпретируется, как мобильная деформация.

Выбор уровня фиксации (протяженности спондилодеза) является важнейшим и одним из самых дискутабельных моментов предоперационного планирования и важен для предупреждения развития декомпенсации и кифоза переходной зоны.

L. Goldstein в 1966 г. предложил осуществлять спондилодез от верхнего нейтрального до нижнего нейтрально ротированного позвонка. Нейтрально ротированный позвонок на прямой рентгенограмме по C. Nash и J.Moe: характеризуется симметричным расположением дуг [126,173,174].

King et al классифицировали грудные сколиозы на пять групп и для каждой из них определили необходимую протяженность зоны спондилодеза [126]. Эта классификация в течение ряда лет пользовалась большой популярностью, особенно среди хирургов, применявших дистрактор

Harrington. Внедрение в практику вертебрологов инструментария III поколения быстро выявило недостатки классификации King. Другим важным недостатком системы Кинга было то обстоятельство, что она оценивала деформированный позвоночник только во фронтальной плоскости [34].

Стабильная зона Harrington расположена между двумя перпендикулярами, восстановленными из пояснично-крестцовых суставов. Для сохранения баланса туловища в послеоперационном периоде спондилосинтез необходимо проводить на один сегмент проксимальнее измеряемой дуги и завершать на два сегмента дистальнее при условии, что концевой каудальный позвонок расположен в стабильной зоне [34]. При комбинированном сколиозе, когда грудная и поясничная дуги равны или практически равны по величине, большинство авторов предлагают фиксировать обе дуги.

Классификация, предложенная Lenke с соавт. трехкомпонентная, учитывает форму деформации, степень фронтального дисбаланса, саггитальный профиль (величину грудного кифоза) [138].

Первичной целью при разработке классификации Lenke являлись: ориентация на показания к лечению, определение необходимых уровней фиксации для всех структуральных дуг. В настоящее время данная классификация по рекомендации SRS (Scoliosis Research Society) является базисной при рентгенологической оценке деформации.

Классификация Lenke наиболее часто используется современными спинальными хирургами для проведения предоперационного планирования. Согласно данной классификации, структуральной считали бóльшую сколиотическую дугу при условии отсутствии мобильности (при тракционном и bending-тесте). Дугу с такими свойствами называли главной (major). Меньшую и более мобильную дугу называли вторичной (minor).

Вторичная дуга могла быть как структуральной, так и неструктуральной. Структуральное верхнегрудное искривление в положении бокового наклона имеет угол Cobb не менее 25° и/или кифоз не менее 20° на протяжении от Th1

до Th5. Первичная грудная структуральная дуга также в боковом наклоне сохраняет минимум 25° угла Cobb и/или грудопоясничный кифоз не менее 20° на уровне Th10-L2.

Структуральная поясничная (грудопоясничная) дуга характеризовалась теми же параметрами мобильности в положении бокового наклона и/или наличием кифоза не менее 20° на уровне Th10-L2. Любую вторичную дугу считали структуральной при наличии перечисленных характеристик.

Деформация I типа по Lenke (Табл. 1): основная грудная дуга структуральная, а верхнегрудное или поясничное (грудопоясничное) противоискривления – неструктуральные.

Деформация II типа: две грудных структуральных дуги, а поясничное (грудопоясничное) противоискривление - неструктуральное.

Деформация III типа: две структуральных дуги - первичная грудная и поясничная (грудопоясничная), верхнегрудное противоискривление - неструктуральное. Грудная дуга больше, равна или меньше поясничной (грудопоясниной) не более чем на 5°.

Деформация IV типа: три структуральных дуги - две грудных и поясничная (грудопоясничная), при этом любая из двух последних может быть первичной.

Деформации V типа: структуральная поясничная (грудопоясничная), более проксимально расположенные дуги - неструктуральные.

Деформация VI типа: основная дуга поясничная (грудопоясничная), как минимум на 5° больше грудной дуги, причем обе структуральные.

Таблица 1. Классификация Lenke et al. для идиопатического сколиоза (2001).

The Lenke classification system for AIS

Curve type	Proximal Thoracic	Main Thoracic	Thoracolumbar/Lumbar	Description
1	Nonstructural	Structural*	Nonstructural	Main Thoracic
2	Structural×	Structural*	Nonstructural	Double Thoracic
3	Nonstructural	Structural*	Structural×	Double Major
4	Structural×	Structural§	Structural§	Triple Major
5	Nonstructural	Nonstructural	Structural*	Thoracolumbar/Lumbar (TL/L)
6	Nonstructural	Structural×	Structural*	Thoracolumbar/Lumbar-Main Thoracic (TL/L-MT)

***Major curve:** largest Cobb measurement, always structural; ×**Minor curve:** remaining structural curves; §**Type4 – MT or TL/L** can be the major curve

Structural Criteria (Minor curves)

Proximal Thoracic	• Side Bending Cobb ≥25° • T2-T5 Kyphosis ≥+20°
Main Thoracic	• Side Bending Cobb ≥25° • T10-L2 Kyphosis ≥+20°
Thoracolumbar/Lumbar	• Side Bending Cobb ≥25° • T10-L2 Kyphosis ≥+20°

Location of Apex (SRS Definition)

Curve	Apex
Thoracic	T2 to T11-12 Disc
Thoracolumbar	T12-L1
Lumbar	L1-2 Disc to L4

Modifiers

Lumbar Spine Modifier	Center Sacral Vertical Line to Lumbar Apex
A	Between pedicles
B	Touches apical body(ies)
C	Completely medial

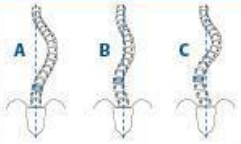

Thoracic Sagittal Profile T5-T12

Modifier	Cobb Angle
- (Hypo)	<10°
N (Normal)	10° – 40°
+ (Hyper)	>40°

Curve Type (1–6) + Lumbar Spine Modifier (A, B, C) + Thoracic Sagittal Modifier (–, N, +) = Curve Classification (e.g. 1B+):

Если разница между грудной и поясничной дугами менее 5°, сколиоз классифицировали, как деформацию III, IV или V типа. При равной величине грудной и поясничной дуг, первичной считали грудную.

При анализе фасной спондилограммы оценивали выраженность поясничной кривизны, так как она влияла на фронтальный баланс и на проксимально расположенные дуги.

Вершиной дуги (апикальный позвонок) считали позвонок или диск, расположенный наиболее горизонтально и в наибольшей степени смещённый в латеральном направлении. Стабильным определяли позвонок (поясничный или нижнегрудной), который центральной крестцовой линией делится наиболее точно пополам. При условии разделения межпозвонкового диска, стабильным считали позвонок, расположенный каудальнее этого диска.

В зависимости от отношения центральной крестцовой линии - ЦКЛ, которая делит поверхность крестца строго пополам и перпендикулярна к горизонтали, к поясничной дуге, определяли три типа поясничных сколиотических деформаций.

Модификатор А использовали, когда центральная крестцовая линия проходила между корнями дужек поясничных позвонков до уровня стабильного позвонка, то есть только при грудных сколиозах (I-IV типы), но не при поясничных и грудопоясничных (V-VI типы).

Модификатор использовали, когда вследствие отклонения поясничного отдела позвоночника центральная крестцовая линия проходила между медиальным краем тени корня дужки апикального позвонка и латеральным краем его тела.

Модификатор С использовали, когда центральная крестцовая линия проходила медиально по отношению к латеральной поверхности тела апикального позвонка поясничной (грудопоясничной) дуги.

При наличии кифоза менее 10° (гипокифоз) использовали модификатор (-), от 10 до 40° модификатор N, при деформации более 40° (гиперкифоз) - модификатор (+).

Однако даже рабочая классификация Lenke, применяемая практически всеми вертебрологами сейчас [26], не является трехмерной и не учитывает ротационный компонент деформации. Работа по созданию новой, трехмерной классификации сколиоза, не завершена и продолжается по настоящее время.

I.3. Методики оперативного лечения идиопатического сколиоза, эволюция дорсальных и вентральных подходов

Основная цель ортопеда-вертебролога - достижение надежной стабилизации дуги искривления путем фиксации минимального числа позвоночно-двигательных сегментов [98,104].

При оперативном лечении идиопатического сколиоза различают передние и задние методики. В течение почти 30 лет дорсальный инструментарий, предложенный Харрингтоном, являлся «золотым стандартом», широко используемым в период с 1950-х по 1990-е гг. [107].

Harrington так же предложил использовать костную пластику для формирования более стабильного спондилодеза, что позволило уменьшить время внешней фиксации в послеоперационном периоде. Инструментарий

Харрингтона, дистрагируя вогнутую сторону и контагируя выпуклую сторону сколиотической дуги, позволял проводить коррекцию во фронтальной плоскости, не оказывая деротационного воздействия. По данным ретроспективного мета-анализа Haher TR et al., данная металлоконструкция была имплантирована 85% пациентов, страдающих идиопатическим сколиозом и, по прошествии 3-5 лет после вмешательства у подавляющего большинства больных вызывала целый ряд осложнений [104].

Синдром плоской спины «flatback syndrome», развивающийся при использовании хирургического инструментария I поколения, впервые был описан Doherthy в 1973 году. Коррекция деформации позвоночника инструментарием Harrington приводила к уменьшению лордоза в поясничном отделе с развитием сагиттального дисбаланса [113].

Пациенты с развившимся дисбалансом не могли держать спину прямо без сгибания в тазобедренных и коленных суставах, что приводило к появлению болей в поясничном отделе, повышенной утомляемости в течение дня, снижению толерантности к физическим нагрузкам. Нередко отмечалось сглаживание шейного лордоза в связи с тем, что пациенту необходимо было удерживать голову для поддержания горизонтального поля зрения. Практически у всех пациентов в позднем послеоперационном периоде отмечалось появление хронического болевого синдрома в пояснично-крестцовой области [169].

Недостаточная стабильность металлоконструкции требовала длительной иммобилизации позвоночника в сроки от 6 до 12 месяцев в жестком корсете для избегания потери коррекции в первый год после оперативного вмешательства. Однако, несмотря на длительную иммобилизацию ряду пациентов, были проведены повторные хирургические вмешательства, продиктованные переломами имплантанта и развитием раневой инфекции [87].

Метод *субламинарной фиксации* проволокой был впервые предложен Morscher в 1972 г., а затем внедрен Luque в 1977 г, который в лечении

деформаций использовал проволочные петли из нержавеющей стали для фиксации корригирующих L-образных стержней к позвоночнику [149].

Основными преимуществами метода поддужечной полисегментарной проволочной фиксации являлись получение хорошей коррекции во фронтальной плоскости, сохранение сагиттального профиля и отсутствие необходимости в послеоперационной внешней иммобилизации, кроме того - это была первая попытка разработки имплантата с учетом биомеханики позвоночника. Отрицательными сторонами предложенной методики являлись возможность повреждения дурального мешка при проведении проволочных петель, при нарушении целостности металлоконструкции и дальнейшей ее миграции, развитие остеобластических процессов вокруг имплантата. Удаление проволочных субламинарных петель часто сопровождается риском неврологических осложнений и компрессии спинного мозга [116,208].

Некоторые ортопеды сочетали положительные качества обоих методов, используя гибридные (Harrington-Luque) металлоконструкции [17,42,51]. Весьма неплохие результаты лечения представлены в исследовании N. Valentine и J. Dove. Авторами использовалась система, названная рамой Hartschill, которая фиксировалась к позвоночнику двойными субламинарно проведенными проволочными петлями и представляла собой два стержня Lugue, соединенные сверху и снизу двумя жесткими поперечными связями [92].

В 2003 г. Mazda предложил использовать универсальные зажимы Universal Clamps (UC), разработанные по принципу субламинарной фиксации проволокой, представляющие собой дакроновые ленты со специальным зажимным механизмом, фиксирующийся к стержню. По данным ряда авторов система UC может быть эффективной альтернативой традиционному методу проволочной субламинарной фиксации, уменьшающей риск развития неврологических осложнений и позволяющей достигать хорошего фронтального и сагиттального баланса в хирургии деформаций [83,96, 131,152,183,204].

Появление и развитие новых двухстержневых полисегментарных технологий *Cotrel и Dubousset*, 25 лет спустя после появления стержня Харрингтона, позволили значительно повысить результаты проводимого лечения [79].

Целью оперативного лечения стала хирургическая коррекция деформации, а не стабилизация и предотвращение прогрессирования деформации. Методика CD успешно использовалась при лечении пациентов с идиопатическим сколиозом, нейромышечными и приобретенными вторичными деформациями позвоночника.

При использовании инструментария CD педикулярные или ламинарные элементы могли фиксироваться на стержне на всем его протяжении, как в каудальном, так и в краниальном направлении, в системе стало возможным выполнение компрессионно-дистракционных и деротационного маневров.

При изучении ранних результатов лечения с использованием инструментария CDI была отмечена значительная коррекция деформации, однако дальнейшее наблюдение выявило, что деротация стержня не всегда позволяет адекватно корригировать деформацию. Авторами представлены результаты лечения 250 пациентов, оперированных в период с 1983 по 1985 годы. Сообщается, что при идиопатическом сколиозе при средней величине первичной дуги 60º получена коррекция 66%, отмечается деротация вершинного позвонка у пациентов с мобильными деформациями (на 40%) по данным измерения методиками Perdriolle. 43 пациента прослежены в отдаленном периоде более 2 лет (из них 20 - с идиопатическим сколиозом). Средняя потеря коррекции по данным этого исследования составила всего 2º. Из 5 пациентов, которым проведена фиксация с техническими ошибками, у 3 потеря коррекции составила более 10º, у 2 – более 5º, но менее 10º.

В работах, оценивающих эффективность методики CD, подчеркивалась лучшая сагиттальная и фронтальная коррекция деформации, значительное уменьшение реберно-позвоночного горба, большая первичная стабильность

металлоконструкции, отсутствие необходимости во внешней послеоперационной иммобилизации [62,65,82,109].

В научной литературе очень небольшое количество публикаций посвящено оценке ретроспективных долгосрочных результатов лечения пациентов, страдающих идиопатическим сколиозом и оперированных инструментарием CD.

По данным исследования немецких вертебрологов Mueller, Gluch (2012) выявлен необычно высокий процент поздних осложнений у пациентов, оперированных по технологии CD. Авторами отмечен высокий процент поздних осложнений (47% пациентов нуждалось в реоперации), ранее не описываемый в литературе.

Наиболее частыми причинами ревизионной хирургии явилось возникновение LOSP - синдрома 20% (late operate site pain - собирательный термин для поздних патологических изменений в области оперативного вмешательства, выявляемых только в позднем послеоперационном периоде), позднее инфицирование -25%. Демонтаж металлоконструкции потребовался 20% больных [162].

Наиболее совершенной технологией фиксации позвоночного столба, получившей широкое применение в лечении различных повреждений и заболеваний позвоночника, стала *транспедикулярная фиксация* (ТПФ) – метод, разработанный в 1960-1970 гг. [116].

Новаторство использования винтов, проводимых через корень дужки для фиксации позвоночника принадлежит R. Roy-Camille (1963).

В ходе проведенного канадскими учеными исследования выявлено, что силы, возникающие в активно растущем позвоночнике, не нарушают сегментарную транспедикулярную фиксацию [22]. Продольный рост позвонков происходит даже в пределах фиксирующей конструкции, но за счет пространств диска и дугоотростчатых суставов, что, в конце концов, приводит к сращению позвонков. Полученные результаты объясняют благоприятные

исходы транспедикулярной фиксации у детей в условиях активно растущего позвоночника.

Для использования винтовых фиксаторов в грудопоясничном и поясничном отделах есть анатомические и биомеханические предпосылки: на уровне грудных позвонков выше риск повреждения спинного мозга; размеры позвонков и корней дуг меньше, а поперечник спинного мозга больше [45,194].

Если некоторое время назад велись дискуссии о соотношении риска и эффективности транспедикулярной и других методов фиксации, то на сегодняшний день однозначно показано, что применение винтовой компоновки металлоконструкции позволяет наиболее эффективно проводить коррекцию в трех плоскостях и более надежно фиксировать позвоночный столб [60]. Начиная с 1990-х годов широко используются транспедикулярные винты на поясничном и грудопоясничном уровнях [106].

В последнее время отмечается тенденция к более широкому использованию винтовой фиксации в верхне- и среднегрудном отделах, что повышает эффективность стабилизации, особенно при тяжелых деформациях [68].

Отработанная, корректная оперативная техника при работе с транспедикулярными фиксаторами позволяет манипулировать над позвоночным столбом с меньшим риском осложнений, которые могут быть связаны с интраканальным стенозированием ламинарными фиксаторами [134,160].

Грубые и ригидные деформации требуют передней мобилизации позвоночника, которая достигается в результате использования подготовительного этапа лечения: переднего «релиза» и дискэктомии. Многоуровневая остеотомия по Смит-Петерсону на 5-7 уровнях проводится для задней мобилизации позвоночника.

Транспедикулокорпоральное проведение винтов (до передней продольной связки позвоночника) по возможности во все инструментируемые

позвонки с вогнутой стороны деформации, наряду с одновременно двусторонней деротацией обоих стержней, значительно повышает деротационную амплитуду комплекса металлоимплант-позвоночник, что позволяет добиться трехплоскостной коррекции и уменьшить количество фиксированных поясничных позвонков.

Использование моноаксиальных педикулярных винтов обеспечивает более значительный корригирующий эффект по сравнению с применением полиаксиальных винтов из-за возможности контролировать соотношение между пространственным смещением винта и деротацией позвонка при деротационном маневре, который возможно провести наиболее эффективно при компоновке системы «all screw».

Применение моноаксиальных винтов, надежно фиксирующих все три опорные колонны позвоночника, минимизирует риск развития стенозов позвоночного канала, таких как «hook stenosis» при использовании ламинарных или педикулярных крюков. Стабильность и надежность тотальной транспедикулокорпоральной инструментации позвоночника позволяет в кратчайшие сроки после операции активизировать больного и добиться надежного спондилодеза.

Комбинированное воздействие на деформацию при одновременном применении дистракции, контракции, трансляции и деротации позволяет эффективно использовать полисегментарный инструментарий при сложных лордо- и кифосколиотических деформациях позвоночника.

Применение спинальных систем с транспедикулярными опорными элементами диктует необходимость использования хирургических технологий, отличных от классической методики, предложенной Cotrel – Dubousset при коррекции деформации. Это объясняется различной биомеханикой воздействия крюковых и винтовых опорных элементов на колонны позвоночного столба [9].

Техника проведения транспедикулярных винтов «free hand» [90,122] подразумевает резекцию межпозвонковых суставов, создание фрезевого

отверстия в месте точки проведения винта, введение изогнутого искателя через корень дужки в тело инструментируемого позвонка. Затем производится разворот искателя на 180°, пальпация сформированного канала - исследование костных стенок зондом и введение винта [184].

Shufflebarger et al. имплантировано пациентам со сколиозом 613 педикулярных винтов. В результате проведенных вмешательств средняя исходная величина дуги уменьшена с 52° до 10° (коррекция — 80 %), улучшился фронтальный баланс туловища (исходно 2,5 см, после операции 0,6 см), нормализовался поясничный лордоз. В послеоперационном периоде отсутствовали осложнения, связанные с нагноением и формированием псевдоартрозов [188].

По данным исследования, проведенного Kim et al, сопоставлялась винтовая и комбинированная фиксация позвоночного столба при сколиозах [124].

Авторы сообщают о коррекции основной дуги в 70 % на винтах и 56 % – на гибридной конструкции, через два года наблюдения — 65 и 46 % соответственно. По данным опросника SRS-24 результаты лечения данного исследования при обоих методах были практически одинаковыми.

На основании исследования Suk et al. выявлены наилучшие результаты апикальной деротации в группе пациентов с «чисто» винтовой фиксацией по сравнению с гибридными и крюковыми металлоконструкциями (средняя деротация апикального позвонка по Perdriolle составила 59, 26 и 19% соответственно в исследуемых группах) [195].

В подобном исследовании Lowenstein et al. [147] оценивались результаты лечения в двух группах пациентов. У пациентов, оперированных с использованием комбинированного инструментария (крюки и винты) основная дуга уменьшена с 54 до 20°, с использованием винтового инструментария — с 54 до 15°.

Улучшения сагиттального баланса составило с - 21мм до 8 мм при гибридных и с - 28 мм до 2 мм при полностью винтовых конструкциях.

Использование моноаксиальных педикулярных винтов в области вершины деформации обеспечивает большую коррекцию. По данным Kuklo et al., коррекция основной сколиотической дуги составила при применении полиаксиальных винтов 60,0 %, а при применении моноаксиальных — 64,9 %.

Ряд вертебрологов, при дорсальной коррекции и фиксации позвоночника, используют технику двусторонней апикальной вертебральной деротации (Bilateral Apical Vertebral Derotation - BAVD) с использованием периапикальных грудных транспедикулярных винтов и набора инструментов для манипуляции на позвоночнике (Vertebral Column Manipulation — VCM) [90]. Методика заключается в интраоперационной деротации периапикальных винтов в сторону, противоположную проведенному предварительно деротационному маневру по вогнутой стороне деформации позвоночника.

Lehman с соавт. отмечают, что при использовании транспедикулярных винтов при грубых деформациях необязательно применение вентральной мобилизации [136].

Для выполнения истинного деротационного маневра позвонков сколиотической дуги, система VCM устанавливается на транспедикулярные винты, проведенные в 3 – 4 сегментах выпуклой и вогнутой сторонах вершины деформации. В процессе маневра одновременно осуществляется поворот стержня на 90° (деротация стержня) с истинным деротационным маневром при помощи системы VCM в противоположную сторону (деротация винтов). Затем устанавливается стержень на вогнутой стороне деформации и производится посегментная контракция/дистракция в соответствии с видом деформации. Также дополнительную коррекцию возможно получить путем изгиба стержней «in situ» перед окончательной фиксацией гайками.

Наиболее распространенное осложнение, характерное для транспедикулярной фиксации - нарушение расположения введенных винтов в виде медиальной или латеральной пенетрации кортикальной пластинки корня дужки или передней стенки тела позвонка, причем клинические проявления

регистрируются как интраоперационно, так и в послеоперационном периоде [85,89].

Более серьезные осложнения, такие как повреждения спинного мозга, спинномозговых корешков, встречаются гораздо реже [212].

Выраженная дислокация транспедикулярного винта может спровоцировать повреждение крупных сосудов и плевры [86,203].

По данным исследования Lehman R.A. Jr. с соавт. существуют определенные границы допустимого латерального или медиального смещения транспедикулярного винта, определяемые по данным компьютерной томографии, которые не вызывают клинических проявлений [135].

В исследовании, проведенном Kim et al. по данным КТ анализировалось положение 3204 транспедикулярных винтов, имплантированных 273 пациентам со сколиозом. 198 винтов (около 6 %) имели медиальное или латеральное смещение, сопровождающееся повреждением кортикального слоя корня дужки, однако авторами не отмечено неврологических, висцеральных, сосудистых осложнений почти за 10-летний период послеоперационного наблюдения [122].

К факторам риска развития неврологических осложнений относятся такие показатели, как: величина деформации, возраст пациентов, возраст возникновения деформации, врожденный сколиоз, локализация дуги, наличие гиперкифоза, стеноз позвоночного канала, повторные вмешательства на позвоночнике, гиперкоррекция, вертебротомии, двухэтапное оперативное вмешательство [57,74,99,102,156,161,167,171].

В 1997 г., Winter суммировал сообщения о неврологических осложнениях при хирургической коррекции сколиозов и обнаружил, что постоянный уровень повреждений ЦНС в 1970-х гг., который составлял 0,6 %, снизился до 0,3 % к 1993 г [209].

В 1992–2002 гг. в 17 клиниках Германии прооперировано 3115 больных, страдающих сколиозом. Из них у 17 (0,55%) развилась грубая неврологическая симптоматика (парапарез) [84].

Французские вертебрологи в 2005 г сообщили о 3311 случаях хирургического лечения деформаций позвоночника, из которых в 1,8 % случаев отмечены неврологические осложнения [102].

Хорошие результаты применения транспедикулярных винтов при коррекции сколиоза, были подтверждены в мультицентровых исследованиях [97,142].

По данным мультицентрового исследования SRS, основанном на более, чем 19 тысяч оперативных вмешательств по поводу подросткового сколиоза, сообщается о 0,8 % неврологических осложнений [172].

При нейромышечных деформациях, по данным различных авторов, частота неврологических осложнений колеблется от 3,1–7,4 % и наряду с кардио-респираторными и инфекционными осложнениями значительно превосходят таковые при идиопатических деформациях [151,146,179].

Исходя из результатов различных исследований по данной проблеме, отмечается практически постоянный процент осложнений при хирургической коррекции деформаций позвоночника транспедикулярными фиксаторами.

Таким образом, вытеснение из практики хирургов-вертебрологов субламинарных систем транспедикулярными закономерно, и обусловлено лучшими результатами лечения по целому ряду параметров (послеоперационная коррекция, деротация апикального позвонка, улучшение сагиттального и фронтального баланса туловища, более короткая инструментация), меньшим количеством послеоперационных осложнений, связанных с нестабильностью металлоконструкций в послеоперационном периоде [81,85,124,181,194,204].

В отечественной литературе вопросу *вентральной коррекции* сколиотических деформаций позвоночника посвящены единичные работы, большинство хирургов предпочитает осуществлять стабилизацию позвоночника из заднего доступа [16,23,40].

К преимуществам использования вентрального инструментария относят жесткую фиксацию позвоночника, непосредственное воздействие на

наиболее измененные передние отделы позвонков, минимизация протяженности фиксации позвоночника, сохраняется подвижность смежных отделов. T.R. Kuklo, L.G. Lenke et al. отмечали, что при коррекции грудной кривизны передним инструментарием происходила спонтанная коррекция противодуги в верхнегрудном отделе [129].

Подобно дорсальному инструментарию, отмечаются эволюционные этапы усовершенствования вентральных эндокорректоров от простейших немоделируемых одностержневых (либо систем, где функцию стержня выполнял стальной трос – имплант Двайера) до сложных двустержневых с опорными площадками и ротационной стабильностью – HZI [105].

В 1969 г. австралийский хирург Dwyer [95] описал вентральную технику коррекции сколиотической деформации с использованием специального инструментария, состоящего из винтов, скоб, троса и натягивающего устройства. В тела позвонков проводились винты из титана, головки крепились к стержню и, при помощи натягивающего устройства, выполнялась контракция.

К преимуществам метода следует отнести значительную коррекцию, множество точек фиксации, выраженную деротацию и минимальное количество неврологических осложнений. Недостатками этой технологии являются сравнительно ограниченная зона применения, тенденция к усилению кифоза, невозможность использования при гиперкифозах, значительное количество ложных суставов и большие трудности при перемонтажах металлоконструкции.

Klaus Zielke (1974) проводил винты ближе к задним элементам, вместо гибкого троса использовал полужесткий резьбовой стержень для фиксации. Автор [216] модернизировал инструментарий Dwyer: ригидный стержень значительно повышал жесткость фиксации. Инструментарий Dwyer и Zielke, в отличие от дорсальных методик Harrington и Luque, предназначен для воздействия на выпуклую сторону деформации и дает в результате укорачивающий эффект.

С 1988 года Jurgen Harms стал использовать собственный инструментарий для вентральной коррекции. Учитывая недостатки метода Zielke, автор использовал 3,2 мм стержень, что позволило повысить его прочность на 40%, так же была изменена форма гаек, фиксирующих стержень к шурупам, что значительно снизило внутренние нагрузки на конструкцию. В модификации одностержневой вентральной системы Harms-Moss использовался более толстый стержень, а для предотвращения увеличения кифотической деформации между телами позвонков, после дискэктомии, внедряются специальные сетчатые имплантаты (MESH).

В 1996 г японский хирург Kaneda [118,119] предложил двухстержневую модификацию вентрального позвоночного инструментария – систему III поколения, к которым также относят системы «Hopf», «Antares», «Expedium anterior» и др.

Инструментарий Kaneda – вентральная система, построенная на принципе формирования жестких опорных структур. Два стержня, расположенные на боковой поверхности тел позвонков, крепятся к телам позвонков шурупами посредством пластинок, т.н. «степлов». Таким образом, создается надежная, стабильная трехгранная конструкция, позволяющая более продуктивно проводить деротационный маневр, делающая систему более биомеханически стабильной.

Немецкая разработка - инструментарий Hopf - максимально адаптирован к инструментарию CDI, что оптимизирвало работу хирургов-вертебрологов, использующих инструментарий Котреля-Дюбюссе для дорсальных вмешательств [8].

Имплантаты Hopf являются низкопрофильными – вертикальный размер блоков не превышает 11 мм. Высокая степень стабильности данной металлоконструкции, по данным биомеханических исследований, позволяет в послеоперационном периоде отказаться от внешней иммобилизации [112].

В современных металлоконструкциях представлены как моно - так и полиаксиальные винты, значительно упрощающие монтаж

металлоконструкции, однако дающие определенную потерю корректирующих преимуществ моноаксиальных винтов.

Инструментарий HZI более универсальный. Возможность использования одно- и двустержневой компоновки, одного 4-миллиметрового эластичного стержня и ригидного 5-миллиметрового стержня облегчает монтаж конструкции и проведение коррекции [105].

I.4. Тактические подходы к хирургии деформаций позвоночника

Подходы к выбору оперативного вмешательства во многом зависят от мобильности сколиотической дуги. Выбор вида хирургического вмешательства у того или иного пациента зависит от ряда объективных критериев, а также от предпочтений хирурга, который опирается на собственный опыт и профессиональный уровень.

Исходя из этого, в аналогичных клинических случаях может быть предпринята различная лечебная тактика, в результате которой достигаются сопоставимые результаты [41].

Я. Л. Цивьян разработал двухэтапный метод лечения сколиозов: дистракция по Харрингтону и вентральный спондилодез основной дуги искривления [46].

Проведенный впоследствии анализ отдаленных результатов М. В. Михайловским показал, что вентральный спондилодез более чем втрое снизил послеоперационную потерю коррекции [36].

При тяжелых сколиозах одной из важнейших причин потери коррекции, достигнутой применением задней стабилизацией позвоночника, является продолжающийся рост тел позвонков. Данный симптом описан R. Roaf в 1960 году [178] и был назван J. Dubousset с соавт. феноменом коленчатого вала [93].

Moe J.H. с соавт. разработал концепцию селективного ограниченного грудного спондилодеза с сохранением поясничного противоискривления, первым предложил определять мобильность искривления для выявления ригидных участков, чтобы блокировать только структуральные дуги. Автор

полагал, что необходимо блокировать самый нижний, находящийся в положении равновесия над крестцом, т.е. “стабильный позвонок” [163].

Основным преимуществом использования селективной фиксации грудной дуги искривления является сохранение большого числа нефиксированных поясничных сегментов, уменьшение зоны хирургического вмешательства, предотвращение прогрессирования деформации, снижение степени дегенеративно-дистрофических изменений в нижнепоясничных отделах позвоночника [159].

Ю. И. Поздникин предложил трехкомпонентный метод хирургической коррекции тяжелых сколиозов: дискэктомия или дискэпифизэктомия на вершине деформации с последующим краниотибиальным скелетным вытяжением, а затем, в состоянии достигнутой коррекции, установка металлофиксатора и задний спондилодез [43].

А. А. Кулешовым обоснована тактика двухэтапного лечения тяжелых ригидных сколиозов, при которой производится передняя мобилизация позвоночника с гало-пельвиктракцией и последующей дорсальной коррекцией и фиксацией позвоночника [30].

Принцип доказательной медицины «лучшая операция в руках любого хирурга» подразумевает четкое определение показаний и противопоказаний к тому или иному методу лечения.

Одним из таких примеров, когда необходимо определить наиболее подходящее в конкретном случае хирургическое вмешательство, является лечение сколиотических деформаций позвоночника типа I и V (по Lenke) как с применением методик заднего корригирующего (ЗКС), так и вентрального деротирующего спондилодеза (ВДС).

По данным Петренко Д. Е., Мезенцева А. А., проводившим сравнительный мета-анализ результатов применения методов вентального деротирующего спондилодеза и заднего корригирующего спондилодеза для коррекции сколиотических деформаций позвоночника типа I и V по Lenke показал, что применение ВДС обеспечивает большую величину фронтальной

коррекции, меньшую протяженность фиксации позвоночника, а также меньшую величину интраоперационной кровопотери [197,205,215].

Использование дорсальной методики у больных со сколиозом приводит к меньшему количеству послеоперационных осложнений по сравнению с вентральной [54,76,77].

Баланс туловища при лечении сколиоза. Создание оптимального сагиттального баланса – одно из важных требований при оперативных вмешательствах при сколиозах. Правильно сформированный после операции сагиттальный профиль позвоночника обеспечивает лучшие показатели качества жизни пациентов [132, 140, 139].

Показатели физиологического лордоза и кифоза могут варьировать, поэтому важна оценка всего позвоночника в целом. Важным моментом результата оперативной коррекции является превалирование поясничного лордоза над грудным кифозом – он должен быть как минимум на 30% больше, чем показатель грудного кифоза.

Именно изменения в сагиттальной плоскости – лордозирование или кифозирование грудного отдела – оказывают влияние на функцию органов грудной полости.

Различают два типа сагиттального дисбаланса: гиполордоз или кифозирование в поясничном отделе – пациент компенсирует переразгибанием в грудном отделе, либо сглаживание как кифоза, так и лордоза – при этом пациент не способен компенсировать положение тела в пространстве, и линия отвеса будет проецироваться кпереди от задней поверхности диска L5-S1 (положительный сагиттальный баланс).

В позднем послеоперационном периоде основные проблемы оперированного позвоночника связаны с нарушениями сагиттального профиля. Синдром «фиксированного сагиттального дисбаланса», развивающийся вследствие уплощения поясничного лордоза после фиксации полисегментарным инструментарием и проведения в этом отделе дистракции часто неустраним консервативными методами и требует проведения

ревизионных вмешательств (моделирование поясничного лордоза путем проведения вертебротомии PSO).

Восстановление правильного сагиттального баланса – одно из важных требований в хирургической коррекции сколиоза. Несмотря на то, что при оценке результатов оперативного лечения, акцент делается на изменение во фронтальной плоскости (коррекция угла деформации), в последние годы стало очевидно, что в отдаленном периоде основные проблемы позвоночника связаны с нарушениями в сагиттальном балансе [58,117,190].

В случае завершения фиксации на средне-грудном уровне (Th5-Th7) велика вероятность формирования кифоза переходной зоны, требующего ревизионного вмешательства с проведением протяженности спондилодеза. Формирование гармоничного сагиттального профиля является не менее важной задачей, чем достижение адекватного фронтального баланса [7].

Потеря коррекции деформации позвоночника в послеоперационном является одной из основных и трудноразрешимых проблем в вертебральной хирургии.

А.П. Дроздецкий, проанализировав результаты лечения 66 больных, приходит к выводу, что потери коррекции минимальна только в случае выполнения переднего межтелового спондилодеза в сочетании с дорсальной стабилизацией полисегментарным инструментарием [10].

По данным Михайловского с соавт. (1999) потеря коррекции грудной дуги через 2 года после дорсальных вмешательств при сколиозе инструментарием CDI (металлоконструкции с использованием крюковых фиксаторов) составила 3,3°, поясничной противодуги – 5,5°; средняя частота переломов стержней – 0,38%, дислокация крючков и дестабилизация имплантата – 3,78% [38].

Различные клинические исследования, оценивающие результаты лечения при использовании транспедикулярных винтов в сравнении с крюковыми или проволочными металлоконструкциями, показали лучшую коррекцию деформации во всех плоскостях, меньшую потерю достигнутого

результата, укорочение протяженности спондилодеза при винтовой фиксации [114, 213, 214].

Watanabe с соавторами [206] в ходе проведенного исследования сопоставляют использование субламинарной проволоки, крюков и винтов при тяжелых сколиозах (с дугой более 100°) и приходят к выводу, что ТПФ дает лучшую коррекцию вершины деформации, уменьшение апикальной вертебральной трансляции и меньшую потерю коррекции.

I.5. Применение корригирующих вертебротомий при лечении сколиоза

Ригидность тяжелых деформаций диктует использование нестандартных хирургических подходов с использованием вертебротомий и сложных многоэтапных вмешательств на позвоночнике.

В 1945 году Smith-Petersen с соавторами предложил методику для коррекции кифотической деформации, которая заключалась в резекции синостозированных суставных отростков (SPO). Условиями для выполнения данной остеотомии считались мобильность позвоночного сегмента, на котором выполнялась остеотомия и достаточная высота межпозвонкового диска. La Chapelle (1946) описал похожую тактику с использованием комбинированных доступов [130].

Целью остеотомии по Smith-Petersen является укорочение задней и удлинение передней колонн позвоночного столба с использованием амортизирующих свойств межпозвоночного диска для коррекции угловой деформации. Hehne с соавт. рекомендовал выполнять остеотомию по Smith-Petersen на нескольких уровнях [108].

По данным Hehne (1990) на каждый уровень остеотомии приходится 10º коррекции. Автором описывает результаты лечения 177 пациентов, которым проводилась полисегментарная задняя остеотомия с транспедикулярной фиксацией.

Педикулярная субтракционная остеотомия (PSO) состоит из резекции задних элементов позвонка с корнями дуг, клиновидной резекции тела позвонка с вершиной, обращенной кпереди и создания задней компрессии.

Педикулярнарная субтракционная остеотомия, выполняемая Heinig, представляла собой одномоментную операцию для коррекции ригидных деформаций, при которой производится удаление верхней замыкательной пластины с межпозвонковым диском и формирование перелома передней кортикальной стенки. Thomasen модифицировал метод и описал круговое краевое удаление губчатой части тела позвонка с последующим его компремированием. Оба вида остеотомий выполнялись из заднего доступа с вершиной коррекции в переднем отделе и укорочением позвоночного столба. Удаление корней дуг при этом способствовало формированию расширенного фораминального отверстия, выполнение операции на губчатой кости способствовало быстрому заживлению и достижению желаемого результата.

В настоящее время методика PSO используется как задняя укорачивающая остеотомия для коррекции сагитального дисбаланса при различных деформациях, в том числе и ятрогенных, в основном в поясничном отделе позвоночника [Mening, Chewing].

Величина предполагаемой коррекции за счет PSO составляет от 30 до 50 градусов и при одноуровневом вмешательстве (L2, L3) может компенсировать положительный сагиттальный дисбаланс до 10-12 см.

Данная вертебротомия может быть выполнена при сколиотической деформации с ротационным элементом, при этом резецируемый участок тела позвонка должен иметь форму трапеции.

Оптимальным уровнем для остеотомии является поясничный отдел на уровне L2-L3 и проводится со специальной укладкой на операционном столе с переразгибанием в поясничном отделе. Коррекция достигается постепенным разгибанием позвоночника путем сближения дуг соседних позвонков и завершается стабилизацией металлоконструкцией на предварительно предустановленных стержнях.

Методика резекции позвоночного столба VCR (Vertebral Column Resection) заключается в циркулярной остеотомии позвоночника на вершине искривления с его одномоментной инструментальной коррекцией [24].

В 1983 году Luque представил 8 наблюдений вертебрэктомии у пациентов с деформациями более 90˚.

Выполнение VCR возможно из заднего или комбинированного доступов. Тело резецируемого позвонка удаляется полностью, за исключением передней части и передней продольной связки, так как сохранение данных структур влияет на скорость и качество формирования переднего спондилодеза. Показаниями к данному виду остеотомии являются: ригидный дисбаланс туловища, ригидная деформация позвоночного столба более 80˚ во фронтальной плоскости.

Количество резецируемых позвонков определяется размерами самой дуги. При выраженной угловой деформации резекция выполняется на вершине искривления; при более пологой деформации показано удаление 2 позвонков.

Posterior vertebral coloumn resection (PVCR) предложена Leathermann для лечения тяжелых ригидных форм сколиотической или кифосколиотической деформации позвоночного столба. При коррекции необходимо использовать только компрессию, а не удлинение. Проведение VCR на одном уровне укорачивает позвоночный столб в среднем на 1–1,5 см. Минимальное количество фиксируемых позвонков – по три каудальнее и краниальнее уровня остеотомии [24].

Suk полагал, что операция только из заднего доступа позволит сократить время операции и кровопотерю. В 2005 году он описал серию из 16 пациентов, оперированных по технологии VCR с 2-х летним катамнезом [193].

Показанием для VCR он считал деформации более 80º, с мобильностью дуги менее чем 25 %. Средняя коррекция сколиотической деформации составил от 109º до 46º (более 50%). У 4 больных описаны осложнения, причём у одного отмечалась полная нижняя параплегия.

Lenke описал серию из 43 пациентов, у которых использовалась техника VCR с хорошими отдалёнными результатами [141].

Все пациенты данного исследования имели грубые, ригидные деформации позвоночника, 38 пациентам проведено PVCR, 5 пациентам проведено 2 этапное лечение.

VCR – эффективная процедура, используемая при лечении тяжелых ригидных деформаций позвоночника. Во время резекции позвоночного столба необходим тщательный электронейрофизиологический контроль
с использованием вызванных потенциалов спинного мозга.

I.6. Сложнейшие задачи вертебрологии - нейромышечные сколиозы, сверхтяжелые деформации и ревизионные вмешательства

Нейромышечные заболевания, сопровождающиеся деформациями позвоночного столба, достаточно многочисленны. Паралитические сколиозы можно классифицировать по моменту возникновения – врожденные и приобретенные; по уровню поражения – на патологию верхнего и нижнего мотонейронов [143].

Причиной развития деформации является непосредственно само заболевание, в то время как провоцирующим фактором прогрессирования сколиоза служит рост ребенка [187].

Нейромышечный сколиоз характеризуется расстройством проведения нервного импульса по нервному волокну, либо связан с нарушением нейромышечной передачи. В зависимости от уровня поражения различают нейропатические и миопатические деформации [143].

Первые, в свою очередь, подразделяются на заболевания с поражением 1 мотонейрона и 2 мотонейрона (схема 1).

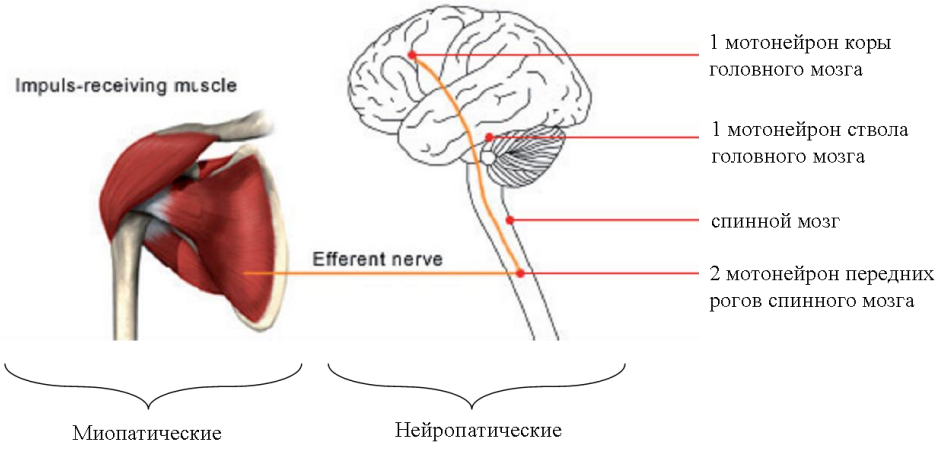

Схема 1. Уровни поражения на этапах проведения нервного импульса при различных видах нейромышечных сколиозов. (Из атласа Spine Surgery Information Portal, Prof. Dr. med. J. Harms).

К нейропатическим деформациям относятся сколиозы на фоне ДЦП, сирингомиелии, опухолях - при поражении 1 мотонейрона; а также деформации на фоне спинальной мышечной атрофии, вирусных миелитах, менингомиелорадикулоцеле - при поражении 2 мотонейрона.

Миопатические деформации могут наблюдаться при различных мышечных дистрофиях, миастении, болезни центрального стержня.

Распространенность сколиоза среди пациентов с нейромышечными заболеваниями по данным различных авторов составляет от 50 до 80 %. Отсутствие своевременного лечения нейромышечных деформаций позвоночника вызывают следующие симптомы: боль, нарушенный баланс туловища при сидении или ходьбе, пролежни, нарушение работы органов грудной клетки (уменьшение показателей ФВД, респираторные заболевания, пневмонии) нарушение функции сердечно-сосудистой системы.

По данным некоторых авторов данная группа кардиопульмональных осложнений увеличивают смертность в группе пациентов, страдающих нейромышечным сколиозом [170]. У лежачих пациентов вероятность развития деформации позвоночника меньше, чем у передвигающихся в инвалидном кресле, либо способных ходить, что связано с наличием осевой нагрузки на позвоночник, как провоцирующего прогрессию фактора.

При разной патологии частота возникновения деформации так же варьирует: так, при ДЦП почти у 40% пациентов присутствует сколиотическая деформация более 10˚, но только в 2% случаев величина деформации превышает 40˚ и требует оперативной коррекции [64, 144, 176, 199].

При атаксии Friedreich сколиотическая деформация развивается в 60-79% случаев [157]. Нейромышечный сколиоз (кифосколиоз) может развиться как на фоне опухоли спинного мозга, так и после удаления последней без адекватной стабилизации позвоночника [31]. После оперативного лечения опухолей позвоночника возможно развитие деформации, сходной по характеру с постламинэктомической или посттравматической [25].

Статистически подтверждено развитие нейрогенных деформаций позвоночника (до 80%) после операций по поводу менингоцеле, если дефект локализуется в верхнепоясничном/грудном сегментах. При миелодисплазии риск возникновения деформации позвоночного столба связан с уровнем поражения: при локализации в грудном и грудопоясничном отделах вероятность возникновения деформации составляет 80%, в поясничном отделе (L3-L5) – 23%, на уровне крестца – 9% [55,100,170,186].

Характер нейромышечных деформаций. В отличие от идиопатического сколиоза, нейромышечные деформации характеризуются более быстрым прогрессированием, которое зачастую не связано со зрелостью скелета и деформация может значительно нарастать после окончания костного роста [64].

Паралитическая деформация позвоночника носит, как правило, сколиотический характер с пологой и протяженной дугой, часто сопровождается перекосом таза. Прогрессирование деформации происходит постепенно, однако в пубертатный период сопровождается характерным скачком [186].

У больных с запущенными и быстропрогрессирующими сколиозами нижние ребра вогнутой стороны деформации соприкасаются с подвздошной

костью. Это вызывает выраженный дискомфорт, а пациент зачастую не может это выразить. Перекос таза - характерный признак нейромышечных деформаций, который сопровождается декомпенсацией туловища (фронтальным дисбалансом) и провоцирует образования пролежня в области седалищного бугра у сидячих пациентов [189].

Хирургическая техника. Основными целями оперативной коррекции нейромышечного сколиоза являются: остановка прогрессирования деформации, восстановление баланса туловища, коррекция деформации, восстановление правильного сагиттального и фронтального баланса туловища, исправление формы и объема сколиотически деформированной грудной клетки, предотвращение неврологических расстройств и болевого синдрома [59,67,198].

При планировании хирургического лечения деформации позвоночного столба необходимо учитывать сопутствующую патологию при данных заболеваниях – спастичность скелетной мускулатуры, наличие контрактур в тазобедренных, коленных и локтевых суставах [185].Предоперационное обследование включает рентгенограммы позвоночника с захватом подвздошных костей лежа/сидя (стоя), в 2-ух проекциях и в прямой проекции с наклонами. По данным рентгенограммам проводится оценка фронтального баланса (сколиотической деформации), сагиттального баланса (кифоз, лордоз), определяется возможная декомпенсация. По рентгенограмме поясничного отдела с захватом гребней подвздошных костей проводится определение угла наклона таза (по углу, образованному линией, проходящей через верхние точки гребней подвздошных костей и горизонтальной линией).

КТ и МРТ позвоночника проводится для определения состояния мягкотканых и костных структур, исключения возможных аномалий развития позвоночника и спинного мозга. Учитывая протяженность сколиотической дуги, значительную ротацию позвонков, относительную мобильность, практически постоянно присутствующий перекос таза, при проведении коррекции и фиксации нейромышечных деформаций используются

дорсальные методики. Вентральный подход используется для проведения релиза межпозвонковых структур и как самостоятельный подход при лечении нейромышечных деформаций применяется редко [185,187].

Типичный протяженный С-образный грудопоясничный сколиоз с перекосом таза подразумевает многоуровневую фиксацию от верхнегрудных позвонков до гребней подвздошных костей.

В случаях грубой и ригидной дуги, при компенсированном состоянии сердечно-легочной системы, первым этапом проводится передняя мобилизация позвоночника: дискэктомия с иссечением передней и задней продольных связок, последующая гало-тракция (через прикроватный блок в положении лежа, либо с использованием кресла-каталки, оборудованной устройством для гало-вытяжения.

Учитывая значительный риск развития послеоперационных осложнений, во всех клинических случаях, где возможно обойтись без вентрального оперативного доступа, используются только дорсальные методики [106,110,121].

Для фиксации позвоночника у пациентов с нейромышечными деформациями применяются винтовые, либо комбинированные конструкции (субламинарные фиксаторы-крючки, проволока+винты) [192].

Использование «чисто» винтовых конструкций позволяет более надежно фиксировать позвоночник, дает более выраженную коррекцию, в некоторых случаях позволяет провести лечение в 1 этап (без вентрального релиза), уменьшает время пребывания больного в стационаре.

Транспедикулярный винт позволяет проводить фиксацию всех 3 колонн позвоночного столба, что позволяет одномоментно корригировать деформацию, а использование методики PVCR позволяет получить более выраженную коррекцию [110, 121]. Комбинированные системы позволяют уменьшить время оперативного вмешательства, хирургическую агрессию, кровопотерю [144, 153]. Одним из преимуществ комбинированных систем с субламинарной фиксацией по Luque является низкопрофильность последней,

что актуально для пациентов с дефицитом паравертебральной мускулатуры [100].

После скелетирования паравертебральной мускулатуры в целях задней мобилизации проводится многоуровневая корригирующая остеотомия по Смит-Петерсону (SPO). Большинство нейромышечных деформаций сопровождаются перекосом таза, если последний имеет величину в положении сидя более 15 градусов, при монтаже конструкции в нижнем полюсе используется узел пельвик/сакро-пельвик фиксации [133,176].

В результате оперативной коррекции у больных с нейромышечными деформациями отмечается нормализация баланса тела, повышение показателей функции внешнего дыхания, улучшение обслуживания/самообслуживания пациентов [143,180].

Частота осложнений при хирургическом лечении данной патологии снизилась лишь в последние 2 десятилетия, что связано с развитием диагностических методик, методов хирургического лечения и изучением патогенеза заболеваний, приводящих к деформациям позвоночника [110, 121].

Отягощенный соматический анамнез, снижение дыхательной функции, обусловленное деформацией грудной клетки и позвоночника и несостоятельностью дыхательной мускулатуры, а также неполноценность глотательного и кашлевого рефлексов у данной группы пациентов, делает необходимым строгое наблюдение за пациентом в раннем послеоперационном периоде [154].

Риск послеоперационных легочных осложнений значительно возрастает, у пациентов с показателями жизненной емкости легких 40% и менее от возрастной нормы, при выраженной интраоперационной кровопотере (например, после проведения PVCR- Posterior Vertebral Column Resection), а также у больных с проведенным вентральным вмешательством, что в условиях неполноценной межреберной и диафрагмальной мускулатуры также значительно снижает вентиляционную функцию легких.

В таких ситуациях показана продолженная послеоперационная вентиляция до 48-72 часов и обязательная установка назо-гастрального, либо назо-интестинального зонда для предотвращения аспирации [53].

После перевода больного из отделения реанимации необходимо активное наблюдение средним и старшим медицинским персоналом, мониторинг жизненных показателей (АД, ЧСС, ЧДД, SPO2), доступ к ингаляционному кислороду [78].

В послеоперационном периоде у пациентов, которые не контролируют функции тазовых органов, большое значение имеет сохранение в чистоте послеоперационных повязок, что является профилактикой инфекционных осложнений [72,189].

Несмотря на увеличение темпов активной хирургической тактики сколиотических деформаций, все же растёт количество пациентов с запущенными (тяжелыми и сверхтяжелыми) сколиозами. В эту категорию входят больные, которые не обращались за помощью в специализированные клиники, либо лечение проводилось неадекватно (не использовалась корсетотерапия, применялась мануальная терапия), а также пациенты, оперированные металлоконструкциями I поколения (дистрактор Казьмина, инструментарий Harrington) и те, которым потребовалась ревизионная хирургия [5, 27, 30].

К тяжелым деформациям мы относили сколиозы с углом деформации более 90 градусов, статус сверхтяжелых (термин применен Михайловским М.В. с соавт. [36]) получали сколиозы с углом более 120 градусов. Такое выделение диктуется особенностями клинических и рентгенографических проявлений заболевания. Отечественными хирургами накоплен определенный опыт лечения данной категории больных. М.В. Михайловский, А.С. Васюра (2006) выделили больных с деформацией свыше 90°, которые составляют до 29,2% в группе пациентов с идиопатическим сколиозом. А.А. Кулешов (2007) изучил результаты лечения 203 больных с тяжелым сколиозом, из которых у 20 величина деформации составила от 120 до 140°, а у 28 — от 101 до 120°.

М.В. Михайловский (2009) представил 15 больных со сверхтяжелыми (120° и более) формами идиопатического сколиоза.

Состояние пациентов со сверхтяжелыми сколиозами определяется не только грубейшей деформацией позвоночника и грудной клетки, но и компрометацией органов сердечно-сосудистой и пищеварительной систем [30,32,47]. Искривление позвоночного столба и ребер смещает и деформирует сердце, легкие и крупные сосуды. В результате прогрессирования сколиотической деформации грудная клетка постепенно приближается к тазу – вплоть до захождения нижних ребер за гребни подвздошных костей, что крайне неблагоприятно сказывается на функции органов брюшной полости.

Сколиоз у взрослых может быть следствием нелеченого подросткового сколиоза, в ряде случаев он появляется в результате хирургических вмешательств на позвоночном столбе, либо из-за прогрессирования дегенеративных изменений пояснично-крестцового отдела («de novo»). Деформации у взрослых часто требуют различных хирургических манипуляций, повышающих мобильность позвоночника для адекватной коррекции [26].

Особенностью сколиоза у взрослых является ригидная, резистентная к коррекции, деформация позвоночника с выраженными структурными изменениями в нем [6,33]. Естественное течение деформаций с углом искривления более 40 градусов сопровождается прогрессированием после окончания костного роста, что в более зрелом возрасте неминуемо приводит к развитию спондилоартроза, стеноза позвоночного канала с радикулопатией, грубыми нарушениями баланса туловища.

Вопреки бытовавшему ранее мнению, что после созревания скелета прогрессирования деформации при сколиозе не происходит, работами ряда авторов, изучавших естественное течение сколиоза, установлен факт прогрессирования сколиотической деформации и после окончания костного роста [75,94].

Трудоспособность и качество жизни больных с нелеченым сколиозом резко снижена, продолжительность жизни пациентов заметно сокращается, заболевание приносит большие моральные страдания в связи с выраженным косметическим дефектом [164].

Результаты исследователей подтверждают, что сагиттальный баланс, а не соотношение «коррекция во фронтальной плоскости — баланс туловища» является основным рентгенографическим критерием успешно проведенного оперативного вмешательства, определяющим благоприятные отдаленные результаты [120].

Выявлено, что самому высокому риску развития послеоперационных осложнений подвержены женщины старше 60 лет с сагиттальным дисбалансом, имеющие ожирение, остеопению/остеопороз, которым интраоперационно проведена существенная коррекция в сагиттальной плоскости. Возраст пациентов является основным определяющим фактором частоты развития осложнений после операции по поводу деформации позвоночника.

Характерные симптомы сколиоза у взрослых: стойкий болевой синдром, неврологическая симптоматика, дисбаланс туловища. Показаниями к хирургическому лечению сколиоза взрослых являются: выраженный, некупируемый консервативными методами болевой синдром, корешковая боль или симптоматика стеноза позвоночного канала, прогрессирование нарушений фронтального и сагиттального баланса.

При выполнении стабилизации позвоночного столба пациентам, имеющим стенозы позвоночного канала, проводятся декомпрессивные операции: фасетэктомии, резекция гипертрофированных желтых связок, удаление межпозвонковых грыж, при выраженном стенозе проводится ляминэктомия.

Методика асимметричного TLIF (Transforaminal Lumbar Interbody Fusion), проводимого в нижнепоясничном и пояснично-крестцовом отделах ппримеяется у пациентов с выраженным фронтальным наклоном нижнего

концевого позвонка поясничной дуги (более 40 градусов), перекосом таза и проведением сакро-пельвик фиксации (на уровне пояснично-кресцового перехода), а также при ревизионных вмешательствах по поводу нестабильности нижнего полюса металлоконструкции (переломов стержней, винтов). При значительных дегенеративных изменениях L4-L5, L5-S1 сегментов с выраженным вертеброгенным болевым синдромом, а также в случае несбалансированной люмбо-сакральной кривизны, не корригируемой на функциональных рентгенограммах, в дистальном отделе металлоконструкции используется крестцовый/крестцово-подвздошный узел фиксации [111].

Наибольшие трудности возникают при проведении ревизионных оперативных вмешательств после неудачных операций на позвоночнике. Сформированный спондилодез и присутствующий в большинстве случаев положительный сагиттальный дисбаланс делают необходимым применение травматичных корригирущих вертебротомий для адекватной коррекции существующей деформации [91].

По данным Шаповалова с соавт., при лечении взрослых пациентов со сколиотическими деформациями позвоночника удовлетворительную степень коррекции и косметический результат удается получить в группе до 40 лет. У больных старшей возрастной категории коррекция деформации вторична по отношению к купированию вертеброгенного синдромов и восстановлению баланса позвоночника [50].

В отдаленном послеоперационном периоде наиболее распространенным осложнением взрослых пациентов является развитие псевдоартроза костного блока после выполнения, протяженного спондилодеза. Учитывая часто сопровождающую остеопению позвонков при монтаже металлоконструкции, эффективным является использование канюлированных цементных транспедикулярных фиксаторов и медикаментозное лечение остеопороза.

Так как при хирургической коррекции любой деформации позвоночного столба отмечается значительная интраоперационная и послеоперационная

кровопотеря (по данным различных авторов 33%–75% объема циркулирующей крови), актуальным вопросом является применение кровесберегающих технологий.

Выбор методики возмещения кровопотери компонентами крови – одна из основных задач, которая имеет решающее значение для благоприятного исхода хирургического лечения. Кровопотеря обязательно должна восполняться компонентами крови с индивидуальным эритроцитарным фенотипом, во время спинальных операций необходимо проводить инфузионно-трансфузионную терапию, главной задачей которой является поддержание волемии, центральной гемодинамики, кислородно-транспортной функции крови, микроциркуляции, транскапиллярного обмена и гемостаз.

Негативные эффекты гомологичных трансфузий могут быть связаны с длительным хранением донорской эритроцитарной массы, при котором развивается дегенеративные изменения в эритроцитах с образованием значительного количества клеточных микроагрегатов, которые при попадании в сосудистое русло могут вызвать повреждение системы микроциркуляции, в первую очередь, в органах малого круга кровообращения.

Респираторного дистресс особенно опасен у больных с исходно неполноценной легочной функцией (сверхтяжелые, нейромышечные сколиозы). Уменьшить трансфузию донорской эритроцитарной массы, и таким образом, снизить риск развития выраженной постгеморрагической анемии в послеоперационном периоде применяются различные кровосберегающие методы.

Переливание аутокрови – наиболее эффективный и безопасный метод борьбы с интраоперационной кровопотерей. Аутозабор противопоказан при железодефицитной анемии средней степени тяжести, дефицит массы тела более 30 % и вес тела больного менее 30 кг, наследственных заболеваний крови, тяжелые сердечно-сосудистые заболевания, почечно-печеночная недостаточность, гипопротеинемия (общий белок ниже 55 г/л), наличие вирусных и инфекционных заболеваний (ВИЧ, гепатиты, RW).

Учитывая тот факт, что возможными реакциями в процессе забора крови могли быть гипотензия, вазовагальные симптомы, ишемические проявления в головном мозге и нарушения ритма сердечной деятельности, обязательным являлось возмещение эксфузированного объема крови эквивалентным объемом 0,9% физиологического раствора с препаратами железа. При отсутствии противопоказаний всем пациентам с массой тела от 30 кг и возрастом более 12 лет проводился предоперационный аутозабор компонентов крови в объеме от 250 до 450 мл за 4-5 дней до операции. За эти дни происходит полное восстановления уровня красного ростка крови.

В ходе самой операции наиболее оптимальным является применение современных техник и методов кровесбережения, таких как: управляемая артериальная гипотония, изоволюмическая гемодилюция, метод интраоперационной аппаратной реинфузии крови. Метод интраоперационной реинфузии выполнялся при запланированной кровопотере более 20 % ОЦК с применением аппарата Cell Saver. Аппаратная реинфузия крови с помощью Cell Saver считается ключевым методом, уменьшающим потребность в дополнительных трансфузиях. Сбор крови осуществляется с помощью специального двухканального шланга в резервуар, где она смешивается в растворе антикоагулянта и первично очищается от примесей с помощью фильтра. Реинфузия полученных эритроцитов пациенту позволяет избежать, или снизить к минимуму, проведение аллогенных трансфузий, уменьшая тем самым связанные с ними риски. По сравнению с аллогенной эритроцитарной массой такие эритроциты более функционально активны; в них более высокий уровень работы ферментных систем, отвечающих за перенос кислорода.

Таким образом, возвращённые в кровоток клетки сразу же начинают осуществлять транспорт кислорода без задержки на собственное восстановление. Недостатком аппаратной гемотрансфузии является тот факт, что только около 50% собранных эритроцитов может быть реинфузированно, остальные подвергаются гемолизу. Так же недостатком метода является потеря тромбоцитов и плазмы крови, включая иммуноглобулины, альбумин и

другие белки крови. Именно поэтому в инфузионную терапию включена свежезамороженная плазма.

Управляемая гипотензия – методика, хорошо зарекомендовавшая себя при корригирующих операциях на позвоночнике. При достижении артериального систолического давления 90 мм. рт. ст. уменьшается кровоточивость в операционной ране, обеспечивая более хорошую видимость структур, что облегчает работу хирургов. Применяя данную методику, необходимо помнить о рисках осложнений, заложенных в ней. Гипотензия закономерно приводит к снижению органной перфузии, увеличивая риск миокардиальной ишемии. Кроме того, гипотония может привести к недостаточному кровоснабжению зрительных нервов, создавая возможность ухудшения зрения. Более того, снижение систолического артериального давления до 65 мм рт. ст., в свою очередь, влияет на перфузию мозга, вызывая осложнения со стороны ЦНС.

Изоволемическая гемодилюция (ИВГД) – метод, при котором сохраняется и поддерживается исходный (нормальный) объем циркулирующий крови, за счет трансфузии плазмозамещающих жидкостей, в котором лишь временно уменьшается объем и концентрация клеток крови. Изоволемическая гемодилюция в настоящее время является признанной эффективной кровосберегающей методикой, позволяющей существенно сократить объем необходимой трансфузии донорской крови.

В послеоперационном периоде необходимо проводить терапию препаратами железа: внутривенно – венофер, внутрь – феррум-лек, мальтофер, а также препаратами, усиливающими эритропоэз: эпрекс, рекармон, эпостим.

I.7. Анализ результатов хирургического лечения деформаций позвоночника

Оценка состояния пациента должна учитывать различные аспекты, включая наличие и интенсивность болевого синдрома, эмоциональное состояние, трудоспособность, уровень повседневной активности, социально-психологическую адаптацию.

Помимо клинико-рентгенологического исследования в последнее время становится все более популярным использование различных анкет-опросников для изучения состояния и результатов лечения с позиций самооценки пациента.

Согласно исследованию, проведенному A. Nachemson, смертность у пациентов с нелеченым сколиозом вдвое превышает таковую в здоровой популяции. Автор пришел к заключению, что болевой синдром является следствием характерных для подобных больных остеоартритических изменений [164].

При наличии деформации у больного с завершенным костным ростом более 60 град по Коббу прогрессирование к 40–50 годам составит более 35%.

Haher et al. (1999) опубликовали работу, в которой провели оценку результатов хирургического лечения с использованием опросника SRS (Scoliosis Research Society) health-related quality-of-life (HRQL), состоящего из 24 пунктов, с целью исследовать удовлетворенность пациента лечением и качеством жизни, а также для выявления различий среди пациентов со сколиозом [103].

С помощью опросника оцениваются следующие факторы: боль, общую самооценку, послеоперационную самооценку, уровень двигательных функций, активности до и после операции и удовлетворенность результатами лечения. Значимость результатов подтверждается при сравнении с группой здоровых пациентов [155].

SRS-22 была разработана для оценки и сравнения состояния пациентов после хирургической коррекции сколиотических деформаций позвоночника. Анкета позволяет определить показатели, в большей степени влияющие на удовлетворенность пациентов результатами оперативного лечения.

Практически во всех работах, описывающих результаты оперативного лечения идиопатических сколиотических деформаций позвоночника, подчеркивается, что, несмотря на различные величины первичной дуги, степени коррекции, изменения ротации, наличие или отсутствие

декомпенсации, во всех клинических наблюдениях отмечается улучшение формы дорсальной поверхности грудной клетки. Высокая степень удовлетворенности пациентов результатом лечения, приводимая в этих исследованиях [37,61], также служит подтверждением улучшения косметического эффекта, что и является для пациента одной из основных целей при обращении за медицинской помощью.

Глава II

Клинические материалы и методы исследования

Общая характеристика пациентов

В основу работы положен анализ результатов лечения 246 пациентов с деформациями грудопоясничного отдела позвоночника различной этиологии, оперированных в отделении патологии позвоночника ФГБУ "Национальный медицинский исследовательский центр травматологии и ортопедии имени Н.Н. Приорова" Министерства здравоохранения Российской Федерации (заведующий отделением – д.м.н., проф. Колесов С. В.) и на базе клиник ФГБУ "НМИЦ ТО им. Н.Н. Приорова" Минздрава России.

Оперативные вмешательства были проведены в период с 2005 по 2016 гг. 142 пациента оперированы по поводу идиопатического подросткового сколиоза, 58 по поводу нейромышечных деформаций. Кроме того, за истекший период выполнено 46 ревизионных операций после неудачных вмешательств на позвоночном столбе (Таб. 2).

Таблица 2. Основные группы заболеваний настоящего исследования

Группы заболеваний	**Количество (доля в %)**
Идиопатический подростковый сколиоз	142(57,7%)
Нейромышечный сколиоз	58(23,6%)
Ревизионные вмешательства на позвоночнике	46(18,7%)
Всего	246(100%)

Возраст пациентов от 12 до 68 лет, средний возраст составил 18 лет, из них мужского пола 67 (27%) пациентов, женского – 179 (73%).

Количество тяжелых деформаций (угол деформации по Коббу на переднезадней рентгенограмме более 90°) - 172 пациента, что составило 69,9% пациентов настоящего исследования. Мобильными являлись 152(62%) деформации (коррекция при тракционном тесте более чем на 35%), ригидными – 94(38%).

II.1.*Общеклинические методы исследования*

В процессе выполнения работы применены следующие методы исследования: клинический, лабораторный, лучевые (рентгенография, компьютерная томография, магнитно-резонансная томография, ультразвуковое исследование), функциональное тестирование легких. Анализ результатов проводился с использованием статистического метода.

Клиническое обследование включало сбор анамнеза, клинический осмотр, исследование ортопедического и неврологического статусов. Анализ полученных данных заключался в оценке причин возникновения деформаций позвоночника: большую часть составляли деформации с наследственным механизмом развития заболевания - идиопатические подростковые сколиозы 142(57,7%). Сколиозы на фоне нейро-мышечных заболеваний составили 23,6% (58 больных) от общего числа пациентов данного исследования. Деформации позвоночного столба, потребовавшие ревизионных вмешательств, составили 46(18,7%).

Наиболее частыми жалобами пациентов со сколиозом являлись: косметический дефект (246 пациентов - 100%), быстрая утомляемость после физической нагрузки (106 пациентов - 43%), боли в спине (76 больных - 31%). По данным анамнеза выясняли время появления деформации, интенсивность прогрессирования, эффективность проводимого лечения, наличие сколиоза у ближайших родственников. Жалобы на болевой синдром в группе подросткового идиопатического сколиоза были нехарактерны, боли чаще возникали у пациентов старшей возрастной группы с дегенеративно-дистрофическими изменениями в позвоночнике.

При клиническом осмотре в положении пациента спереди оценивали компенсацию (положение пупка относительно линии отвеса), асимметрию надплечий, выраженность треугольников талии, расстояние от линии отвеса до сосков справа и слева, расстояние от мечевидного отростка до проекций передне-верхних подвздошных остей.

При осмотре со спины определяли отклонение межягодичной складки от линии отвеса, измеряли отклонение вершины дуги деформации от линии отвеса, симметрию и высоту стояния лопаток. При наклоне пациента вперед с опущенными руками (проба Адамса) оценивали форму реберной деформации (пологая или остроконечная), измеряли высоту реберного горба, оценивали глубину западения ребер на вогнутой стороне деформации (Рис 1).

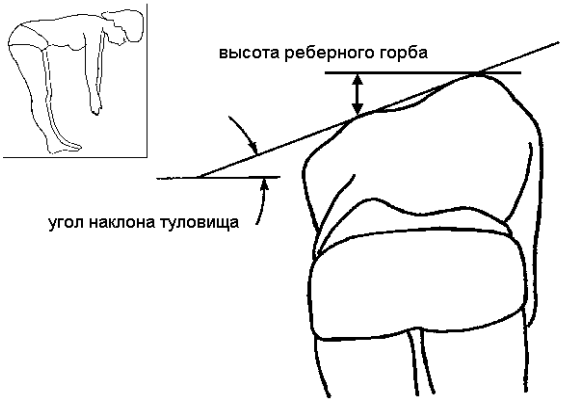

Рис. 1. Проба Адамса позволяет определить форму реберной деформации, высоту реберного горба, глубину западения ребер на вогнутой стороне деформации

В положении пациента сбоку оценивали сагиттальный профиль: выраженность шейного и поясничного лордоза, грудного кифоза. Проводили пальпацию остистых отростков, паравертебральных точек, исследовали напряжение паравертебральных мышц.

В заключение осмотра проводили измерение роста пациента, оценивали перекос таза, относительное/абсолютное укорочение нижних конечностей и походку пациента.

Консультации невролога проводились до и после оперативного вмешательства всем пациентам для оценки неврологического статуса.

Для оценки неврологического статуса (ориентировочное определение миелопатий различного генеза) нами использована шкала Frankel (1969), согласно которой выделяли пять типов неврологических спинальных расстройств: тип А – полная утрата произвольных движений и чувствительности ниже зоны поражения спинного мозга, тип В - полная утрата произвольных движений при полностью или частично сохранной

чувствительности, тип C - функционально несостоятельные движения (сила мышц 2-3 балла по 5-бальной шкале в трех и более ключевых сегментах без возможности стоять и ходить), тип D - возможность стоять и ходить с внешней помощью либо дополнительными приспособлениями, тип E – норма.

Тип A отмечался у 17(6,95%) пациентов, B – у 35 (14,43%), C – у 42(17,2%), D – у 21(8,6%) больных. У оставшихся 131(53,7%) пациентов неврологический статус без нарушений либо присутствовали минимальные симптомы (тип E). Большая часть пациентов с грубыми неврологическими нарушениями (типы A, B, C) составляли группу нейромышечных (паралитических), посттравматических и ревизионных деформаций. Незначительные неврологические расстройства (тип D) присутствовали у пациентов старшей возрастной группы, у подавляющего большинства пациентов с подростковым идиопатическим сколиозом неврологическая симптоматика отсутствовала (тип E).

Двигательный статус, а также функциональное состояние пациентов с нейро-мышечными сколиозами оценивались при помощи модифицированной шкалы Rancho Los Amigos Hospital classification system разработанной для пациентов с нарушением двигательных функций, до операции и через 6 и более месяцев после проведения хирургического вмешательства (Seymour CJ, 1998).

Лабораторно-клинические исследования включали стандартный перечень клинико-лабораторных анализов для пациентов ортопедического профиля, готовящихся к оперативному вмешательству: клинический анализ крови, биохимический анализ крови, общий анализ мочи, коагулограмма, группа крови и резус-фактор.

II.2.*Лучевые методы исследования*

Лучевые методы исследования включали рентгенографию, компьютерную томографию, магнитно-резонансную томографию, ультразвуковое исследование.

Методы лучевой диагностики при деформациях позвоночника являются основополагающими и позволяют оценить степень и форму деформации по целому ряду параметров, ее мобильность, проводить предоперационное планирование, оценивать степень послеоперационной коррекции и т. д. Наиболее доказательным признаком прогрессирования сколиоза являлось документированное нарастание угла деформации по данным рентгенограмм в динамике. Однако, при отсутствии наличия спондилограмм в динамике, оценку вероятности прогрессирования проводили при сопоставлении показателей величины сколиотической деформации, стоя (угол Cobb) с тестом Риссера и возрастом пациента (Рис.2.)

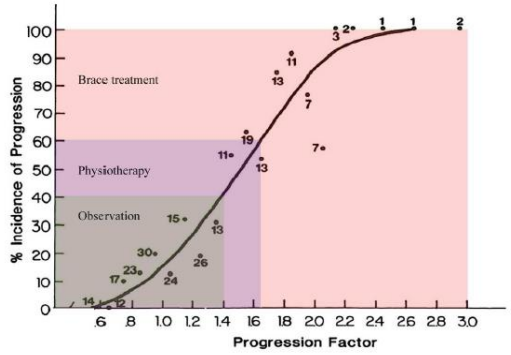

Graph showing the incidence of progression according to the progression factor, which is calculated by the formula:

$$\frac{\text{Cobb angle - (3 x Risser stage)}}{\text{Chronological age}} = \text{Progression factor}$$

Рис. 2. Прогностическая модель для оценки прогрессирования деформации позвоночника при ИС.

Рентгенография позвоночника проводилась в положении пациента стоя (прямая, боковая проекции), в положении боковых наклонов стоя (bending-тест), и с вытяжением по оси позвоночника, с усилием около 30% веса тела (Рис. 3).

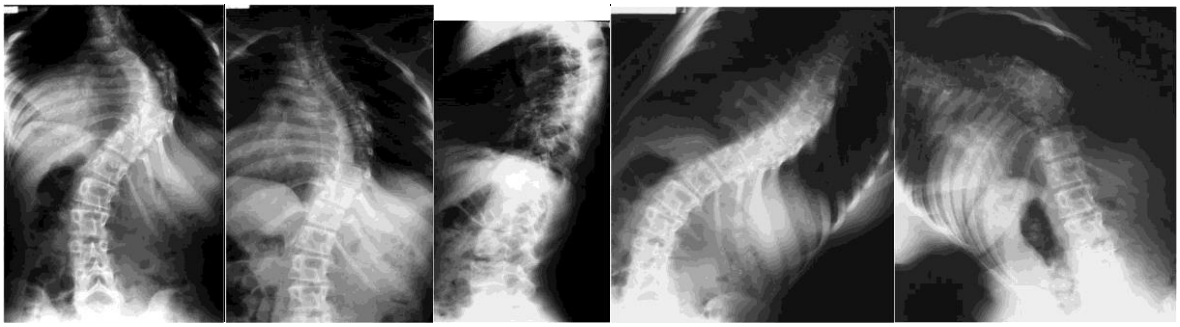

а) б) в) г) д)

Рис. 3. Рентгенограммы позвоночника пациента с идиопатическим сколиозом: а) в прямой проекции стоя; б) лежа с тракцией; в) в боковой проекции стоя г,д) с боковыми наклонами (bending-тест)

По спондилограммам грудопоясничного отдела определяли тип деформации по Lenke (2001) и степень деформации (по Чаклину В. Д., 1973)

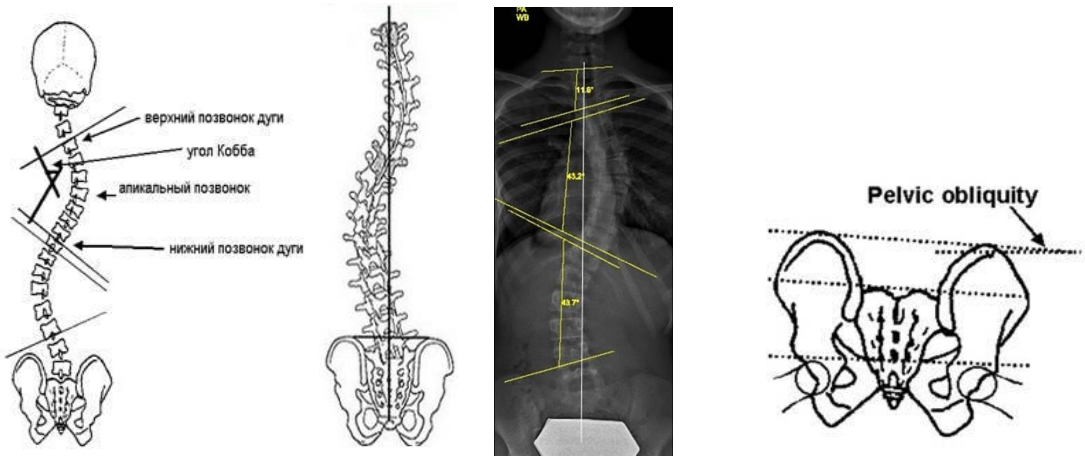

(а) (б) (в)

Рис. 4. Параметры, определяемые по переднезадней спондиллограмме: угол по Коббу (а), глобальный фронтальный баланс (б), угол перекоса таза (в)

По переднезадней панорамной спондилограмме в положении стоя определяли угол по Коббу (Рис. 4а) фронтальный баланс, угол перекоса таза (Pelvic obiquity). Глобальный фронтальный баланс определяли по переднезадней рентгенограмме позвоночного столба, как расстояние между отвесом от геометрического центра С7 позвонка и центральной крестцовой линии (Рис. 4б). Угол перекоса таза определяли по переднезадней

спондилограме в положении пациента стоя или сидя, как угол, образованный линией, соединяющей верхние точки гребней подвздошных костей и горизонтальной линией (Рис. 4 в).

По боковой спондилограмме в положении стоя определяли глобальный сагиттальный баланс (Рис. 5а), как расстояние между отвесом от геометрического центра С7 позвонка и вертикальной линией, восстановленной от задней поверхности диска L5-S1 (сагиттальная сакральная вертикаль). Если отвес С7 располагался кпереди сагиттальной сакральной вертикали, глобальный баланс расценивался, как положительный (+), если кзади – то отрицательный (-).

Позвоночно-тазовые параметры определяли по методике G. Duval-Beaupere. Глобальный поясничный лордоз (GLL) определяли, как угол, образованный между линиями, проведенными через верхние замыкательные пластины L1 и S1 позвонков, измеряли наклон таза (PT), наклон верхней поверхности S1 (SS), отклонение таза (PI). Согласно результатам исследования (Kumar M.N., Baklanov A., Chopin D., 2001) большое значение придается исправлению сагиттального баланса туловища. Нормальное положение крестца – наиболее важная составляющая сагиттального баланса у пациентов с фиксацией нижних поясничных позвонков металлоконструкцией. Авторами доказано, что следует уделять внимание наблюдению пациентов с нарушениями сагиттального баланса в поздние сроки после операции (follow-up) по крайней мере, в течение 5 лет после выписки [129].

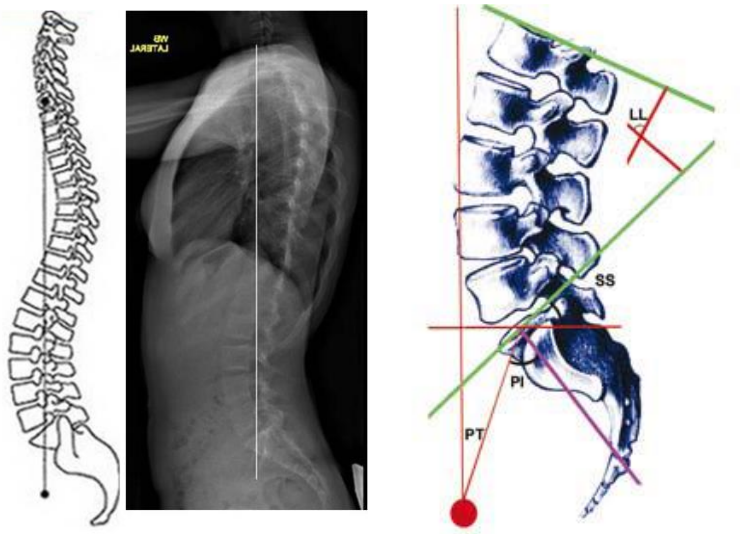

(а) (б)

Рис. 5. Параметры, определяемые по боковой спондиллограмме: глобальный сагиттальный баланс (а), основные рентгенологические позвоночно-тазовые показатели (б) - поясничный лордоз (LL), наклон крестца (SS), наклон таза (PT), отклонение таза (PI)

Рентгенографическое исследование проводили при проведении предоперационного планирования, после хирургического вмешательства, далее с интервалом в 3 месяца первый год после операции, интервалом в 6 мес, второй год, далее ежегодно. Средний срок наблюдения после операции составил 7,5 лет (89±14 мес. P <0.05).

Кроме этого, при помощи рентгенологического метода исследования, используя тест Риссера (рентгенография поясничного отдела позвоночника с захватом гребней подвздошных костей), проводили оценку зрелости скелета (Рис. 6).

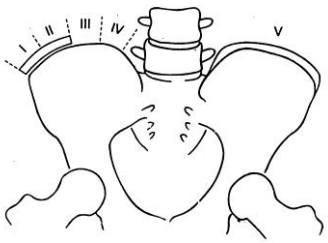

Рис. 6. Схематическое изображение степеней костной зрелости по методу Риссера.

Распределение пациентов по тесту Риссера настоящего исследования: R3 – у 15 (6,1%), R4 – у 26 (10,7%), R5 – у 205 (84,8%) пациентов.

К грудным сколиозам (вершина между телом Th2 и диском Th11-12) относили проксимальные, или верхнегрудные (вершина на уровне Th3, Th4, Th5), и основные (вершина между телом Th6 и диском Th11-12).

Деформации с апикальным позвонком между краниальной замыкательной пластинкой Th12 и каудальной пластинкой L1, расценивали как грудопоясничные, а с вершиной между диском LI-2 и каудальной замыкательной пластинкой тела L4, как поясничные сколиозы (Рис. 7).

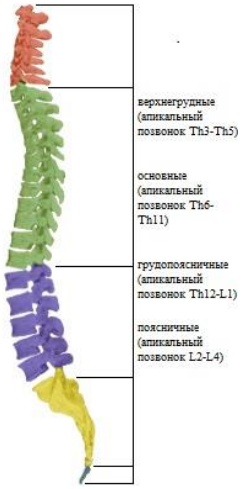

Рис. 7. Классификация сколиотических дуг по расположению вершины дуги (Lenke, 2001)

Согласно классификации, Lenke распределение по типам деформаций позвоночника у пациентов настоящего исследования с деформацией во фронтальной плоскости представлено в таблице 3.

Таблица 3. Распределение пациентов по типам деформаций позвоночника, согласно классификации Lenke

Тип \ Поясничный модификатор	I (Main Thoracic)	II (Double Thoracic)	III (Double Major)	IV (Triple Major)	V (TL/L)	VI (TL/L-Main Thoracic)
A	2	13	11	3	-	-
B	23	13	25	22	-	-
C	5	29	44	45	2	40

Большинство пациентов имело III, IV типы деформаций (приблизительно в одинаковых соотношениях) с поясничным модификатором С. У 201 (82%) пациентов грудной кифоз превышал 40 градусов - грудной модификатор Lenke (+). У 44 (18%) отмечался норомокифоз - грудной модификатор Lenke (N). Диапазон величины грудного кифоза составлял от 34 до 145 град, среднее значение грудного кифоза - 67±9°.

При проведении предоперационного планирования, в соответствии с концепцией Lenke с соавт, в зону блока включали только первичные и структуральные вторичные дуги.

При наличии модификаторов А или В поясничная дуга не инструментировалась, если только в грудопоясничном отделе позвоночника нет кифоза более 20°. У больных с деформациями типа С поясничная дуга включалась в зону инструментации.

При грубых деформациях с углом деформации более 90 град, ревизионными вмешательствами на позвоночнике, а также пациентам с дегенеративными сколиозами для уточнения взаимоотношения позвонков в местах предполагаемого расположения элементов металлоконструкции, определения возможных стенозов позвоночного канала, а также топики структур спинного мозга, проводилось КТ- и МРТ-исследование.

Компьютерная томография (Рис. 8) позволяла более детально оценить структуру позвонков (ширина дуг, длина тел позвонков), определяла наличие и степень стеноза позвоночного канала и межпозвонковых отверстий, оценивала сращение позвонков после проведения спондилодеза.

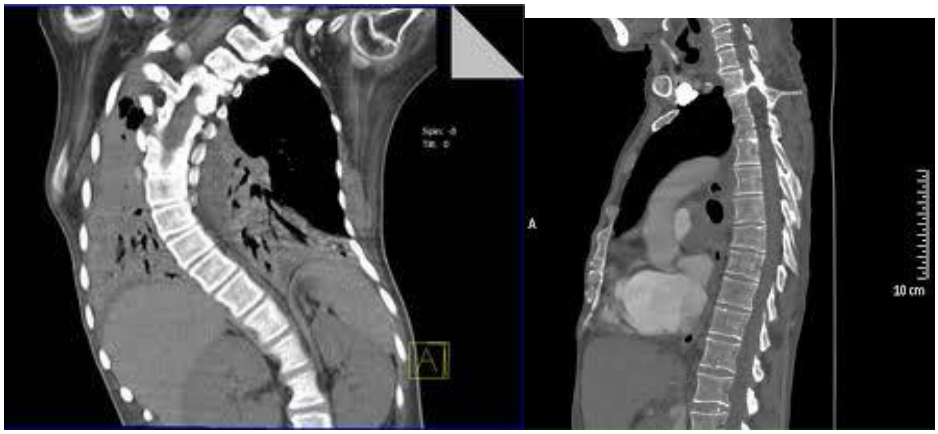

(а) (б)

Рис. 8. Компьютерная томография позвоночника у пациента со сколиозом. Фронтальная (а), и сагиттальная (б) проекции

Ротация апикального позвонка определялась по данным компьютерной томографии методом Aaro и Dahlborn (рис. 9) до и после оперативного вмешательства.

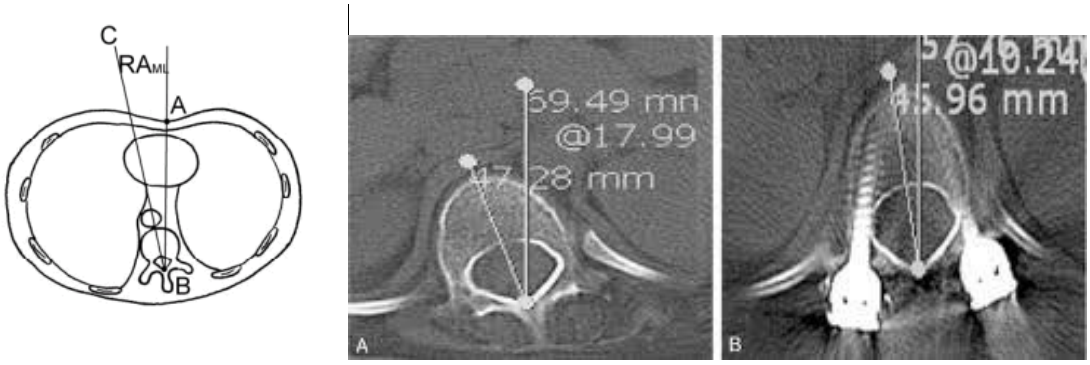

(а) (б)

Рис. 9 Схема определения угла ротации апикального позвонка (а) (Aaro-Dahlborn method). Угол образован прямыми АВ и ВС (а) аксиальная КТ до и после оперативного лечения (б).

Мультипланарная и трехмерная КТ-реконструкция позволяла оценить пространственные характеристики деформации позвоночника в целом, а также наличие фронтального и сагиттального дисбаланса (Рис. 10).

Рис. 10. Компьютерная томография позвоночника с 3-D реконструкцией.

МРТ-исследование позволяло оценить состояние мягкотканых структур позвоночника: спинного мозга, резервных пространств (субарахноидального, эпидурального), а также состояние межпозвонковых дисков.

Метод *УЗИ-исследования* применялся для выявления сопутствующей патологии внутренних органов. По показаниям педиатра/терапевта пациентам проводилось ультразвуковое исследование органов брюшной полости, эхокардиография. В раннем послеоперационном периоде проводилось УЗИ-исследование области операционной раны и плевральных полостей на предмет наличия полостных жидкостных образований (гематома послеоперационной раны, гемоторакс после торакотомии).

Спирография позволила исследовать функциональное состояние легких до и после оперативного лечения. Проводилась оценка основных количественных характеристик - значения дыхательных параметров: VC, VC ex, PIF. Индивидуальные величины сопоставляли с должными и определяли степень декомпенсации дыхательной системы. Контрольное обследование проводили через 6-9 месяцев после оперативного лечения.

II.3 *Анкеты-опросники*

Для объективной оценки результатов лечения различными методиками в отдалённом периоде после лечения в качестве дополнительного метода обследования больных было использовано анкетирование пациентов с помощью русскоязычного варианта анкет Scoliosis Research Society-22 (SRS 22), Short Form-36 (SF-36) и визуальной аналоговой шкалы (VAS).

SRS -22 (анкетный опросник, являющийся результатом модификации и усовершенствования опросника SRS - 24) – это простой, нозологически определенный анкетный опрос, который позволяет производить оценку интенсивности болевого синдрома, самооценку внешнего вида, трудоспособности и удовлетворенности результатами лечения пациентов со сколиотическими деформациями позвоночника. Каждый вопрос оценивается по 5-балльной шкале (1 – низкий показатель, 5 – высокий показатель).

The Short Form - 36 (SF - 36) – это неспецифический опросник для оценки качества жизни пациента, широко используемый при проведении исследований качества жизни в странах Европы и в США. Перевод на русский язык и апробация методики была проведена «Институтом клинико-фармакологических исследований» (Санкт-Петербург) и фирмой «Эвиденс». Опросник отражает общее благополучие и степень удовлетворенности теми сторонами жизнедеятельности человека, на которые влияют состояние здоровья. SF-36 состоит из 36 вопросов, сгруппированных в восемь шкал: физическое функционирование, ролевая деятельность, телесная боль, общее здоровье, жизнеспособность, социальное функционирование, эмоциональное состояние и психическое здоровье. Показатели каждой шкалы составлены таким образом, что чем выше значение показателя (от 0 до 100), тем лучше оценка по избранной шкале. Из них формируют два параметра: психологический и физический компоненты здоровья. Результаты представляются в виде оценок в баллах по 8 шкалам, составленных таким образом, что более высокая оценка указывает на более высокий уровень качества жизни. Количественно оцениваются следующие показатели:

1. Физическое функционирование (Physical Functioning – PF), отражающее степень, в которой физическое состояние ограничивает выполнение физических нагрузок (самообслуживание, ходьба, подъем по лестнице, переноска тяжестей и т.п.).
2. Ролевое функционирование, обусловленное физическим состоянием (Role-Physical Functioning – RP) – влияние физического состояния на повседневную ролевую деятельность (работа, выполнение повседневных обязанностей).
3. Интенсивность боли (Bodily pain – BP) и ее влияние на способность заниматься повседневной деятельностью, включая работу по дому и вне дома.
4. Общее состояние здоровья (General Health – GH) – оценка больным своего состояния здоровья в настоящий момент и перспектив лечения.
5. Жизненная активность (Vitality – VT) подразумевает ощущение себя полным сил и энергии или, напротив, обессиленным.
6. Социальное функционирование (Social Functioning – SF), определяется степенью, в которой физическое или эмоциональное состояние ограничивает социальную активность (общение).
7. Ролевое функционирование, обусловленное эмоциональным состоянием (Role Emotional – RE) предполагает оценку степени, в которой эмоциональное состояние мешает выполнению работы или другой повседневной деятельности (включая большие затраты времени, уменьшение объема работы, снижение ее качества и т.п.).
8. Психическое здоровье (Mental Health – MH), характеризует настроение наличие депрессии, тревоги, общий показатель положительных эмоций.

Шкалы группируются в два показателя «физический компонент здоровья» и «психологический компонент здоровья».

Результаты вносили в специальную компьютерную программу, которая автоматически рассчитывала результаты для каждого пациента.

С целью оценки интенсивности и динамики болевого синдрома использовалась визуально-аналоговая шкала (VAS) для спины. Данная шкала представляет собой бальную систему, где «0» - полное отсутствие боли, а «10» - нестерпимая боль.

Статистический метод

Для оценки достоверности полученных результатов была проведена компьютерная статистическая обработка материала с использованием теста Краскела-Уоллиса и *U*-теста Манна-Уитни. Уровень безошибочного суждения составлял 95% (p – критерий достоверности – не более 0,05), что соответствует требованиям, предъявляемых к статистическим исследованиям медико-биологических систем. Обработка данных осуществлялась с помощью программ: Microsoft Excel, StatSoft STATISTICA 8.0.

Глава III а. Особенности хирургического лечения тяжелых идиопатических сколиозов

По данным статистических исследований в Российской Федерации около 250 000 пациентов с деформациями позвоночника, превышающих 30 град, которые являются потенциальными претендентами на хирургическое лечение.

Какой процент из этой категории пациентов составляют больные с тяжелыми деформациями позвоночника подсчитать сложно, т.к. точные статистические данные по этому вопросу отсутствуют.

Учитывая, что в конце 80-х и в 90-х годах прошлого века хирургическая активность в лечении деформаций позвоночника была невысокой, в практике спинального хирурга, занимающегося лечением деформаций позвоночника, регулярно встречаются больные, старше 25-30 лет с углом деформации более 90 град.

Как известно по данным литературы качество жизни у этих пациентов существенно страдает. К основным жалобам этих больных можно отнести стойкий болевой синдром, одышку при физической нагрузке, миелогенную перемежающуюся хромоту, косметический дефект, нарушение сагиттального и фронтального баланса туловища.

Разработка наиболее эффективных методов коррекции деформации позвоночника остается актуальной до настоящего времени. В связи с этим, в этой главе мы приводим анализ результатов лечения 142 пациентов в возрасте от 13 до 43 лет с углом деформации от 90°.

С 2005 по 2015 год прооперировано 142 пациента (35 юношей и 107 девушек), страдающих тяжелой формой идиопатического сколиоза. Угол деформации составлял более 90° по Коббу на фронтальной спондилограмме, выполненной стоя.

Предоперационное обследование включало обзорную рентгенографию позвоночника в прямой и боковой проекциях в положении стоя, с наклонами вправо/влево, а также с применением тракционного теста. Груз при

тракционном тесте составлял до 40% от веса больного. Всем пациентам выполнялась КТ и МРТ.

Больные были распределены на две группы: в первую группу (I) вошли 70 пациентов, у которых использовалась только транспедикулярная фиксация. При проведении дорсальной коррекции и фиксации пациентам первой группы применялся «способ односторонней двухстержневой апикальной прямой деротации при грубой деформации позвоночника» (патент на изобретение №2560999 от 27.07.2015), при котором деротацию сколиотической дуги из фронтальной плоскости в сагиттальную выполняют одновременно за короткий апикальный и длинный парагиббарный стержни вогнутой стороны дуги (Рис. 11).

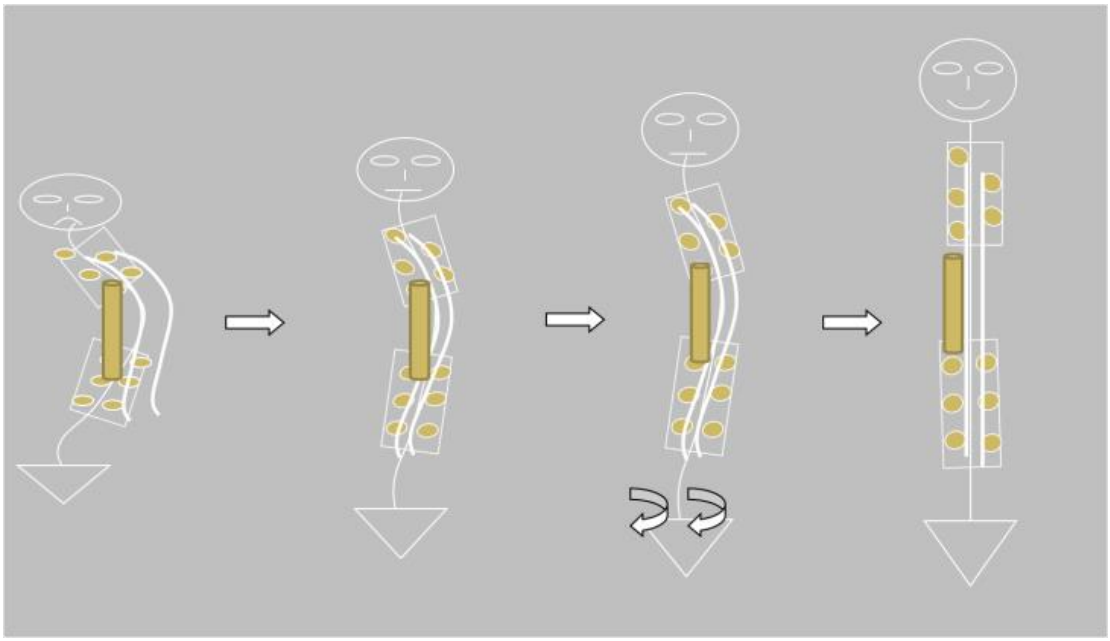

(а) (б) (в) (г)

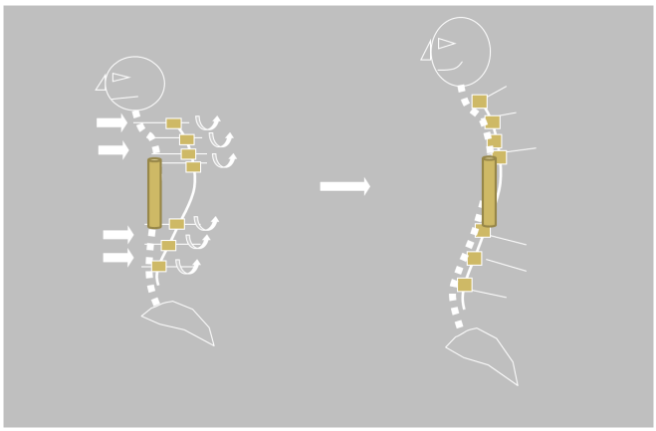

(д) (е)

Рис.11. Схема проведения односторонней двухстержневой апикальной прямой деротации при грубой деформации позвоночника в фронтальной (а-г) и сагиттальной (д, е) плоскостях (объяснение в тексте).

Два стержня устанавливались на вогнутой стороне искривления, причем короткий стержень фиксировался на центральную дугу, а длинный устанавливался на всем протяжении вогнутой стороны с фиксацией краниального и каудального отделов деформации.

Деротационный маневр осуществлялся одномоментно на двух стержнях на вогнутой стороне деформации. После этого проводилась установка третьего стержня на противоположной стороне искривления позвоночника. Перед проведением деротационного маневра у всех пациентов выполнялась остеотомия по Смит-Петерсону или Понте на 6-8 уровнях.

Клинический пример 1.

Пациентка К. (Рис. 12), 16 лет с диагнозом: идиопатический комбинированный сколиоз 4 ст. По данным рентгенографии определяется комбинированный сколиоз, угол деформации во фронтальной плоскости - 93°в грудном, 72° в поясничных отделах. Тип по Lenke: Double Major III C (+).

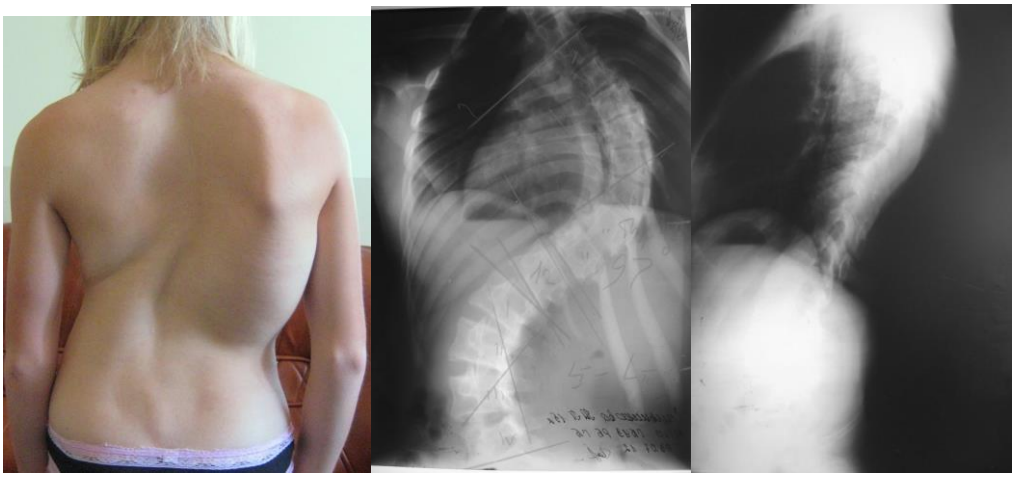

(а) (б) (в)

Рис. 12. Внешний вид (а) и рентгенограммы пациентки (б, в) при поступлении.

В ходе дорсальной коррекции и фиксации позвоночника проведена вертебротомия по Смит-Петерсону на 6 уровнях Th5-Th11. Затем, после установки опорных элементов и укладки смоделированных стержней, два из которых располагаются на вогнутой стороне, проведен прямой деротационный маневр в результате, которого изгибы стержней из фронтальной плоскости переведены в сагиттальную (Рис. 13).

Рис. 13. Интраоперационное фото: установка второго стержня, за который, одновременно с центральным стержнем, проводится деротационный маневр.

Особенностью прямой двустержневой методики заключается в одновременной деротации обоих стержней по вогнутой стороне, что позволяет проводить деротацию более безопасно (контроль всех инструментированных позвонков) и эффективно (с большей деротационной амплитудой). Затем проведены компрессионно-дистракционные усилия на винты, окончательная фиксация, задний спондилодез. Пациентка активирована через 5 дней после вмешательства (Рис.15), достигнутая коррекция сколиотической деформации составила более 50 % (с 93/72° в грудном/поясничном отделах до 35/22°. соответственно (Рис. 14). Ротация вершинного позвонка Th8 уменьшена с 35 до 22°.

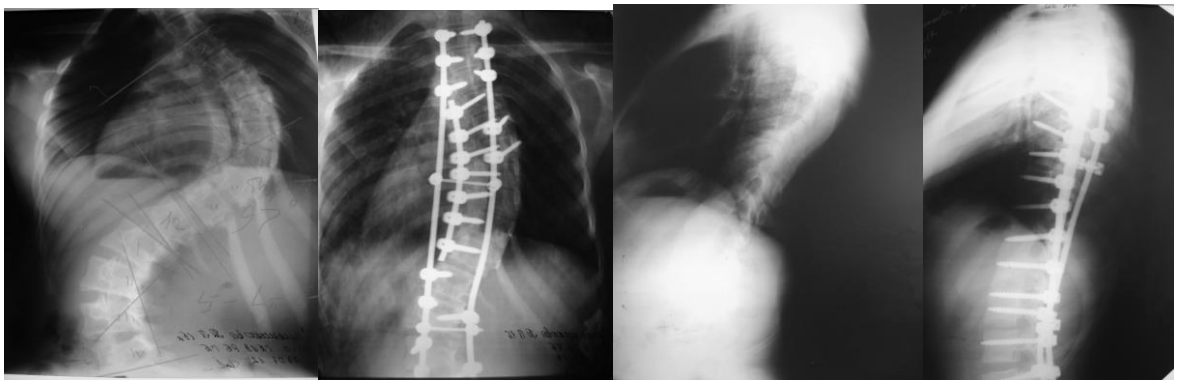

(а) (б) (в) (г)

Рис. 14. Спондилограммы пациентки до (а, в) и после лечения (б,г).

Рис. 15. Внешний вид пациентки до (а) и после (б) хирургического вмешательства.

У пациентов второй группы (II) в количестве 72 человек, применялась двухстержневая или трехстержневая методика коррекции при которой деротационный маневр проводили непрямым способом (подтягивание центрального короткого стержня к длинному с помощью устройства для поперечной тяги). Затем осуществлялась дистракция и компрессия на узлы фиксации, что обеспечивало дополнительную коррекцию деформации и распределяло напряжение на имплантант и позвоночный столб.

При мобильных деформациях использовалась классическая двухстержневая компоновка с деротацией стержня на вогнутой стороне искривления. 30 пациентам II группы имплантирована гибридная система фиксации, включавшая помимо винтов также крюки и субламинарные проволочные серкляжи. 42 пациентам второй группы имплантированы винтовые металлоконструкции. Всем пациентам второй группы проводили заднюю вертебротомию по Смит-Петерсону или Понте на 5-8 уровнях. Вентральный релиз в обеих группах не использовался.

На схеме 2 представлен алгоритм хирургического лечения тяжелых сколиозов.

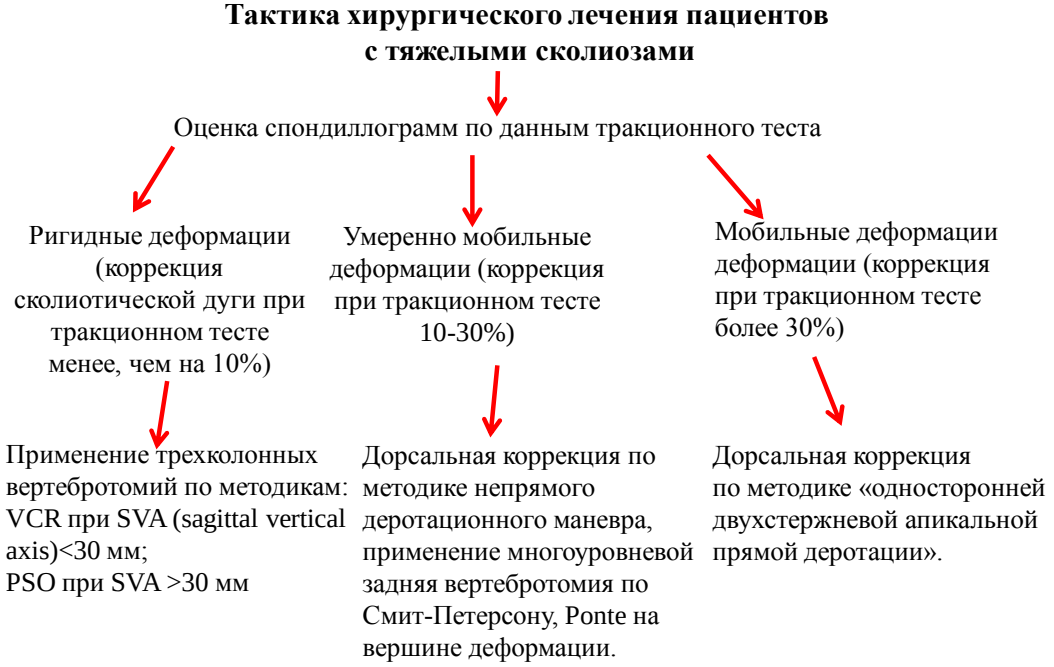

Схема 2. Тактика хирургического лечения пациентов с тяжелыми сколиозами

Клинический пример 2

У пациента В., 16 лет, с диагнозом идиопатический грудопоясничный левосторонний сколиоз IV ст. при рентгенобследовании выявлена ригидная грудопоясничная дуга (рис. 16).

(а) (б) (в) (г)

Рис.16. Рентгенограммы позвоночника (б, г) и внешний вид (а, в) при поступлении.

При проведении дорсальной коррекции и фиксации позвоночника (рис 6б), проведена фиксация центрального угла на протяжении 4 сегментов основной дуги (Th10-L1) коротким стержнем (рис 17).

(а)

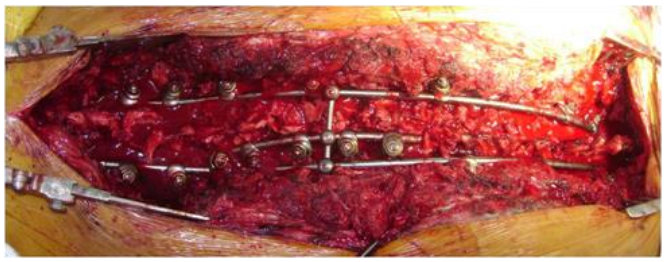

(б)

Рис. 17. Интраоперационные фотографии: (а) Фиксация коротким стержнем параапикальной зоны деформации, задняя мобилизация позвоночника, установка транспедикулярных фиксаторов в грудном и поясничном отделах; (б) Проведение непрямого деротационного маневра: инструментация вогнутой и выпуклой стороны деформации, деротация стержней, «подтягивание» короткого стержня к фиксированному стержню сначала вогнутой, а затем выпуклой стороны деформации, окончательная фиксация, задний спондилодез.

Продолжительность операции – 6 часов 30 минут (в том числе торакотомия, передний релиз – 1 час 50 мин, дорсальная коррекция и фиксация позвоночника – 4 часа 40 мин), интраоперационная кровопотеря составила 950 мл. Коррекция основной дуги сколиотической деформации составила с 97 до 33 градусов, вторичной дуги с 61 до 30 градусов (рис. 18).

(а) (б) (в) (г)

Рис. 18. Рентгенограммы позвоночника до (а,в) и после (б,г) оперативного лечения.

Пациент активирован на 3 сутки после вмешательства, отмечено устранение дисбаланса туловища, значительная коррекция сколиотической и кифотической деформации (рис. 19). Рана зажила первичным натяжением, швы сняты на 12 сутки. При контрольном осмотре через 3 и 6 месяцев болевой синдром в спине купирован, по данным рентгенограмм металлоконструкция стабильна, потери коррекции не отмечено.

(а) (б) (в) (г)

Рис. 19. Внешний вид пациента до (а, в) и после (б, г) лечения.

Таблица 4. Распределение больных по типам деформации, согласно классификации Lenke, в I группе пациентов

Тип \ Поясничный модификатор	I (Main Thoracic)	II (Double Thoracic)	III (Double Major)	IV (Triple Major)	V (TL/L)	VI (TL/L-Main Thoracic)
A	0	5	5	0	-	-
B	0	3	4	8	-	-
C	3	7	15	12	0	8

Таблица 5. Распределение больных по типам деформации, согласно классификации Lenke, во II группе пациентов

Тип \ Поясничный модификатор	I (Main Thoracic)	II (Double Thoracic)	III (Double Major)	IV (Triple Major)	V (TL/L)	VI (TL/L-Main Thoracic)
A	0	4	3	0	-	-
B	0	3	6	7	-	-
C	4	9	16	13	0	7

Большинство пациентов имело III, IV типы деформаций (приблизительно в одинаковых соотношениях) с поясничным модификатором С (Таб. 4,5). У всех пациентов грудной кифоз превышал 40 градусов (грудной модификатор Lenke (+) у 100%) и колебался в диапазоне от 43 до 145°.

Таблица 6. Распределение пациентов I группы по возрасту и тесту Риссера.

Тест Риссера / Возраст	0	1	2	3	4	5	ИТОГО
13-15 лет	0	0	1	1	2	0	4
16-17лет	0	0	0	0	12	26	38
старше 18 лет	0	0	0	0	3	25	28
ИТОГО	0	0	1	1	17	51	70

Таблица 7. Распределение пациентов II группы по возрасту и тесту Риссера.

Тест Риссера / Возраст	0	1	2	3	4	5	ИТОГО
13-15 лет	0	0	0	2	3	0	5
16-17лет	0	0	0	0	14	24	38
старше 18 лет	0	0	0	0	3	26	29
ИТОГО	0	0	0	2	20	50	72

Таблица 8. Распределение больных по величине искривления общего угла сколиотической деформации, в положении стоя/лежа/с вытяжением в I группе пациентов.

Величина общего угла искривления	Количество больных		
	Стоя	Лежа	С вытяжением
71-80°	0	16	21
81-90°	0	15	19
91-100°	20	13	16
100°-110°	21	11	10
111°-120°	18	12	4
Более 120°	11	3	0
Средний угол искривления	103,4±19,4	90,3±17,4	82,6±13,9

Таблица 9. Распределение больных по величине искривления общего угла сколиотической деформации, в положении стоя/лежа/с вытяжением во II группе пациентов.

Величина общего угла искривления	Количество больных		
	Стоя	Лежа	С вытяжением
71-80°	0	19	19
81-90°	0	14	19
91-100°	21	13	20
100°-110°	22	11	9
111°-120°	17	9	5
Более 120°	22	6	0
Средний угол искривления	102,6±18,8	91,2±18,1	81,4±14,2

Как видно из представленных таблиц (Таб. 6, 7), обе группы были приблизительно одинаковы по возрасту, тесту Риссера, типу деформации, ее выраженности и мобильности (Таб. 8, 9).

Результаты и обсуждение

Больные из обеих групп были сопоставлены по следующим параметрам: предоперационный и послеоперационный угол деформации по Коббу, глобальный сагиттальный и фронтальный баланс, ротация апикального позвонка по данным КТ, продолжительность операции, интраоперационная кровопотеря, количество инструментированных позвонков.

По обзорным спондилограммам через два года после операции оценивалась степень потери коррекции, кроме этого проводилось анкетирование пациентов с помощью опросника SRS-22.

Таблица 10. Оценка фронтальных, сагиттальных и аксиальных параметров деформации в I группе пациентов до и после операции (M±σ, p <0,05).

Параметры		До хирургического вмешательства (средняя величина±среднеквадратическое отклонение, p<0,05)	После хирургического вмешательства (средняя величина±среднеквадратическое отклонение, p<0,05)
Фронт.	Угол сколиотической деформации основный дуги	103,4±19,4°	62±12,8°
	Глобальный фронтальный баланс (мм)	39±9,6	16±4,5
	Угол прекоса таза	11±3,9°	5±1,4°
Сагитт.	Величина грудного кифоза	67±11,3°	36±4,2°
	Поясничный лордоз (LL)	72±14,4°	54±9,3°
	Глобальный сагиттальный баланс (мм)	27±5,9°	12±4,3°
	Ротация апикального позвонка	36º±6,1°	23º±5,2°

Таблица 11. Оценка фронтальных, сагиттальных и аксиальных параметров деформации в II группе пациентов до и после операции (M±σ, p <0,05)

Параметры		До хирургического вмешательства (средняя величина±среднеквадратическое отклонение, p<0,05)	После хирургического вмешательства (средняя величина±среднеквадратическое отклонение, p<0,05)
Фронт.	Угол сколиотической деформации основный дуги	102,6±18,8°	69±13,1°
	Глобальный фронтальный баланс (мм)	37±8,5	17±5,2
	Угол прекоса таза	13±4,2°	6±2,1°
Сагитт.	Величина грудного кифоза	66±10,2°	42±4,8°
	Поясничный лордоз (LL)	68±12,5°	54±8,2°
	Глобальный сагиттальный баланс (мм)	25±5,1°	14±3,5°
	Ротация апикального позвонка	38º±7,9°	29º±6,3°

Таблица 12. Сопоставительная таблица пациентов I и II групп, по продолжительности оперативного вмешательства, интраоперационной кровопотере, протяженности спондилодеза, потери коррекции через 24 месяца во фронтальной и сагиттальной плоскостях.

Группы / Критерии	Пациенты с односторонней двухстержневой апикальной прямой деротацией – I группа (Средняя величина ±среднеквадратическое отклонение, p<0,05)	Пациенты с непрямым деротационным маневром – II группа (Средняя величина± среднеквадратическое отклонение, p<0,05)
Продолжительность операции средняя в минутах	260±54,5	245±52,5
Кровопотеря средняя (мл)	850±160,5	900±180,3
Протяженность спондилодеза (количество сегментов)	13±1,6	14±1,9
Потеря коррекции основной дуги через 24 месяца в %	3,8±0,9%	6,2±1,7%
Увеличение грудного кифоза через 24 месяца в %	4,3±1,1%	7,5±2,2%

Таблица 13. Результаты SRS-опроса пациентов I группы в виде среднего балла по 5-балльной шкале

	До операции	После операции		P
		Через 1 год	Через 3 года	
Боль	2.7	3.3	4.5	<0.05
Внешний вид	2.7	4.3	4.3	<0.05
Функциональная активность	2.8	3.2	4.0	<0.05
Психическое здоровье	3.7	4.3	4.2	<0.05

Таблица 14. Результаты SRS-опроса пациентов II группы в виде среднего балла по 5-балльной шкале

	До операции	После операции		P
		Через 1 год	Через 3 года	
Боль	2.8	3.4	4.4	<0.05
Внешний вид	2.6	4.2	4.4	<0.05
Функциональная активность	2.9	3.3	4.1	<0.05
Психическое здоровье	3.6	4.4	4.4	<0.05

Таблица 15. Осложнения, резвившиеся у пациентов I и II групп в послеоперационном периоде.

Группы / Осложнения	Пациенты I группы	Пациенты II группы
Инфекция	3	4
Ревизионная хирургия	2	4
Ухудшение неврологического статуса	1	1

По данным проведенного исследования в I группе (пациенты с односторонней двухстержневой апикальной прямой деротацией) угол основной дуги сколиотической деформации корригировался больше в среднем на 7% (средняя коррекция составила 40% и 33% в I и II группах соответственно) (таб. 10,11).

Степень коррекции фронтального и сагиттального баланса, а также угла перекоса таза была примерно одинаковой в сопоставляемых группах и не составляла статистически достоверной разницы.

Степень коррекции грудного кифоза была лучше в I группе на 6%. Уменьшение ротации апикального позвонка по данным КТ была выше в I группе на 13% (средняя коррекция составила 36% и 23% соответственно в I и II группах). Разница в величине деротации апикального позвонка составила статистически достоверную величину.

Продолжительность операции в I группе составило в среднем на 15 мин больше, чем во II группе (Таб. 12). Кровопотеря во время операции была незначительно больше во второй группе. Количество фиксируемых сегментов позвоночника (протяженность спондилодеза) была меньше в I группе на один сегмент. Потеря коррекции основной дуги через два года после операции во второй группе была больше на 2,4%. Также во второй группе увеличение грудного кифоза через 48 месяцев после оперативного вмешательства было несколько больше, чем в первой (4,3% против 7,5% соответственно).

По данным опросника SRS-22 (Таб. 13,14) в обеих группах получены приблизительно одинаковые результаты по параметрам: боль, внешний вид, функциональная активность, психическое здоровье. Статистически значимой разницы при анкетировании первой и второй групп пациентов не было получено.

При анализе послеоперационных осложнений (Таб. 15) необходимо отметить, что инфекционных осложнений было больше во второй группе пациентов (три и четыре осложнения в I и II группах соответственно). Количество ревизионных вмешательств во второй группе было в два раза

больше, чем в первой (4 и 2 соответственно), что можно объяснить более стабильной фиксацией при использовании транспедикулярных винтов в первой группе. Количество неврологических осложнений было одинаково в обеих группах.

Глава III б. Сравнение эффективности Free Hand-техники с традиционной методикой проведения винтов под контролем ЭОП

По данным литературы большинство спинальных хирургов использует два метода установки транспедикулярных фиксаторов. Первая техника: проведение под контролем ЭОПа, вторая – установка винтов по технологии Free Hand («свободная рука») по Lenke [122].

В отечественной литературе мы не обнаружили аналитических работ, сравнивающих две эти методики.

При проведении транспедикулярных фиксаторов по методу Free Hand (FH) установка имплантов происходит в несколько этапов. Первым этапом проводится тщательное скелетирование задних элементов. Необходима хорошая визуализация анатомических ориентиров для корректного проведения винта в том или ином отделе позвоночного столба.

С Th1 по Th3 проекция корня дуги находится посередине поперечного отростка. С Th4 по Th9 проекция корня дуги позвонка приходится по верхнему краю поперечного отростка. С Th10 по Th12 точка проекции корня дуги находится посередине поперечного отростка и латеральной части верхнего суставного отростка. В позвонках поясничного отдела корень дужки позвонков проецируется у основания поперечного отростка.

Суть метода FH заключается в поэтапном формировании отверстия в зоне анатомической проекции корня дуги с тщательной пальпацией филером костных стенок канала.

При традиционной методике при формировании канала в корне дуги каждый этап углубления шила контролируется с ЭОПа, что сопровождается избыточной лучевой нагрузкой на пациента и хирургическую бригаду.

Нами проведен анализ двух групп пациентов с идиопатическим сколиозом с углами деформации от 90 до 120 град. У 10 пациентов транспедикулярная фиксация проводилась с использованием методики FH (1 группа), другим 10 больным проведение транспедикулярных винтов проводилось с использованием ЭОПа.

При проведении исследования подсчитывалось время, необходимое для одного транспедикулярного фиксатора; время, необходимое для установки всех винтов; время работы ЭОПа.

Кроме того, всем пациентам в послеоперационном периоде выполнялось КТ-исследование, контролирующее корректность установки имплантов (подсчитывалось количество мальпозиций).

Таблица 16. Сопоставительная таблица пациентов I и II групп, по времени установки винтов, времени работы ЭОПа и количеству мальпозиций по данным КТ.

Группы / Параметр	Пациенты I группы - методика FH ($p<0,05$)	Пациенты II группы – проведение винтов с использованием ЭОПа ($p<0,05$)
Общее количество винтов	220	224
Среднее время установки одного винта, мин	4	8
Среднее время установки всех винтов у одного пациента, мин	88	176
Среднее время работы ЭОПа у одного пациента, сек	12	440
Процент мальпозиций по данным КТ	7%	6%

Результаты и обсуждение

Как видно из таблицы 16, нами проанализированы результаты проведения 444 транспедикулярных винтов. При использовании техники FH (первая группа пациентов) количество времени, необходимое на установку одного винта вдвое меньше, чем во второй группе пациентов (установка винтов под контролем ЭОПа). Среднее время установки всех транспедикулярных фиксаторов в первой группе было значительно меньше, чем во второй (88 и 176 минут соответственно).

Среднее время работы ЭОПа у одного пациента в первой группе было значительно меньше, чем во второй (12 и 440 секунд соответственно). В то же время количество мальпозиций винтов, выявленных при КТ-контроле, не

составило статистически достоверной разницы в исследуемых группах. Наличие мальпозиций, выявленных при проведении контрольного КТ-исследования позвоночника, не потребовало ревизионных оперативных вмешательств и не давало каких-либо клинически значимых негативных проявлений.

Резюме. Таким образом, на основании анализа клинического материала можно сделать вывод, что коррекция деформации с использованием односторонней двухстержневой апикальной прямой деротациии наряду с тотальной транспедикулярной фиксацией является эффективной методикой, позволяющей лучше деротировать апикальную зону деформации. Кроме того, использование данного метода коррекции позволяет лучше исправлять деформацию позвоночника в сагиттальной и фронтальной плоскостях, а также сохранять ее в отдаленные сроки (более 24 месяцев) после хирургического вмешательства. Использование опросника SRS-22 не позволило выявить существенной разницы в субъективной оценке пациентами результатов хирургического лечения.

Установка транспедикулярных винтов с использованием техники FH является высокоэффективным методом, позволяющим существенно снизить лучевую нагрузку на пациента и медперсонал; сократить время хирургического вмешательства, тем самым уменьшить хирургическую агрессию и кровопотерю.

Глава IV. Особенности хирургии сверхтяжелых деформаций позвоночника. Традиционные и нестандартные методики

Хирургическое лечение сверхтяжелых деформаций позвоночника (превышающих 120°) является одной из наиболее сложных проблем современной вертебрологии. За последнее время количество таких пациентов имеет тенденцию к сокращению, т.к. в России за последнее десятилетие увеличилось количество центров, специализирующихся на лечении деформаций позвоночника, нашли применение различные методики удлиняемых стержней для коррекции сколиозов с ранним началом. Также расширяется технология использования корригирующих корсетов типа Шено при лечении деформаций позвоночника на ранних стадиях развития болезни.

Однако пациенты со сверхтяжелыми деформациями позвоночника регулярно поступают в различные клиники Российской Федерации, в основном это пациенты 30 лет и старше, которым не была своевременно оказана медицинская помощь в 90-е годы прошлого века и начале 2000-годов.

Разработка оптимальных методов лечения данной категории пациентов остается актуальной в нашей стране. Как показывают публикации из Европы и США хирургическая коррекция сверхтяжелых деформаций проводится реже, чем в России, что обусловлено более ранним началом лечения данной категории пациентов. В то же время публикации из Китая и Индии демонстрируют, что лечение пациентов со сверхтяжелыми деформациями в этих странах очень востребовано.

Большинство пациентов со сверхтяжелыми деформациями позвоночника и грудной клетки имеют выраженные нарушения дыхательной функции. В патогенезе дыхательной недостаточности при сколиозе играют роль рестриктивные изменения бронхиального дерева за счет уменьшения объема грудной клетки, нарушение биомеханики акта дыхания вследствие изменения взаимоотношения позвонков ребер и грудины, снижения

эластичности легких. Кроме того, отмечаются обструктивные нарушения на фоне скручивания и дислокации крупных и средних бронхов.

Клинико-рентгенологическими особенностями сверхтяжелых деформаций позвоночника являются: наличие островершинного реберно-позвоночного горба, укорочение туловища, нарушение функции органов грудной и брюшной полостей. Хирургическое лечение у этой категории пациентов позволяет увеличить объем грудной клетки, тем самым улучшив функцию внешнего дыхания, кроме того, коррекция сверхтяжелых сколиозов позволяет уменьшить дислокацию органов грудной и брюшной полостей. Большинство авторов рассматривают показания к хирургическому лечению этой категории пациентов, как жизненные.

На наш взгляд, актуальными вопросами хирургического лечения пациентов со сверхтяжелыми деформациями позвоночника являются следующие.

1. Есть ли необходимость проводить этим пациентам двухэтапное хирургическое лечение в объеме: вентральный релиз, тракционная подготовка, дорсальная коррекция и фиксация? Или же достаточно выполнить многоуровневую остеотомию по Смит-Петерсону или Понте в сочетании с одномоментной дорсальной коррекцией и фиксацией деформацией позвоночника.

2. Как минимизировать количество фиксированных сегментов в поясничном отделе позвоночника?

Оставляя больше нефиксированных сегментов в поясничном отделе, мы сохраняем мобильность дистальных позвонков, тем самым повышаем функциональность пояснично-крестцового отдела. По данным литературы, более высокое качество жизни имеют пациенты с сохраненной подвижностью нижнепоясничных позвонков.

IV.1. Сравнительный анализ результатов лечения у пациентов с двухэтапным хирургическим лечением и одноэтапным вмешательством при сверхтяжелых деформациях позвоночника

В группу анализа включено 44 пациента в возрасте от 18 до 43 лет с углом деформации более 120°. В первой группе состояло 23 пациента, которым проведено двухэтапное оперативное лечение: передний релиз межпозвонковых структур, гало-тракция в положении лежа или гало-гравитационное вытяжение; дорсальная коррекция и фиксация позвоночника проводилась через 10-20 дней после первого этапа операции.

Во второй группе, насчитывающей 21 пациента, было проведено одноэтапное хирургическое лечение, заключающееся в заднем релизе, вертебротомии по Смит-Петерсону или Понте на 6-8 уровнях в сочетании с дорсальной коррекцией и фиксацией позвоночника с использованием непрямого деротационного маневра. В обеих группах у подавляющего большинства 40 больных (91%) использовалась только транспедикулярная фиксация.

Всем пациентам перед операцией проводилась рентгенография позвоночника в прямой, боковой проекциях, bending-test, тракционный тест, проводилась компьютерная и магнитно-резонансная томография. Обследование также включало спирографию до и в отдаленные сроки после операции. Результаты лечения отслеживались в течение минимум 2 лет с момента оперативного вмешательства. Рентгенография проводилась через 3,6, 12, 24 мес, далее 1 раз в год до 5 лет после операции. У всех пациентов были использованы опросники SRS-22 для оценки функционального состояния и качества жизни.

Таблица 17. Группы пациентов с предварительной мобилизирущей дискэктомией и гало-тракцией (Группа I), без дискэктомии и гало-тракции (Группа II)

Критерии / Группы		Пациенты I группы с предварительной мобилизирущей дискэктомией и гало-тракцией (средняя величина±среднеквадратическое отклонение, p<0,05)	Пациенты II группы без предварительной мобилизирущей дискэктомии и гало-тракции (средняя величина±среднеквадратическое отклонение, p<0,05)
До операции	Угол сколиотической деформации	134º±12,5°	136º±13,2°
	Глобальный фронтальный баланс (мм)	41±9,9	39±8,9
	Глобальный сагиттальный баланс (мм)	27±5,3	36±7,8
Продолжительность операции средняя в минутах (дорсальный этап/вентральный этап)		240±45 /120±21	255±59
Кровопотеря средняя в миллилитрах (дорсальный этап/вентральный этап)		1600±165/250±35	1650±175
После операции	Величина остаточной деформации (град)	73±14,4°	74±14,9°
	Глобальный фронтальный баланс (мм)	16±3,4	17±3,7
	Глобальный сагиттальный баланс (мм)	14±2,1	16±2,3
	% послеоперационной коррекции	44,7±7,6%	42,7±7,3%
Потеря коррекции основной дуги через 12 месяцев в %		4,8±0,6%	4,6±0,5%
Увеличение грудного кифоза через 12 месяцев в %.		4,2±0,5%	3,2±0,4%
Время пребывания в стационаре в сутках		40±7	20±5

Таблица 18. Результаты SRS-опроса пациентов I группы в виде среднего балла по 5-балльной шкале

	До операции	После операции		P
		Через 1 год	Через 3 года	
Боль	2.6	3.2	4.4	<0.05
Внешний вид	2.5	4.2	4.2	<0.05
Функциональная активность	2.4	3.1	4.1	<0.05
Психическое здоровье	3.5	4.2	4.3	<0.05

Таблица 19. Результаты SRS-опроса пациентов II группы в виде среднего балла по 5-балльной шкале

	До операции	После операции		P
		Через 1 год	Через 3 года	
Боль	2.7	3.3	4.3	<0.05
Внешний вид	2.5	4.1	4.4	<0.05
Функциональная активность	2.8	3.2	3.9	<0.05
Психическое здоровье	3.3	4.3	4.3	<0.05

Результаты исследования. При анализе двух групп пациентов с деформациями позвоночника более 120° получены следующие результаты:

1. Послеоперационная коррекция в I группе с предварительной мобилизирущей дискэктомией и гало-тракцией и во II группе без предварительной мобилизирущей дискэктомии и гало-тракции в среднем составила 44,7 и 42,7 % соответственно (Таб. 17).
2. Интраоперационная кровопотеря была больше у пациентов с двухэтапным хирургическим лечением по сравнению с одноэтапным. При проведении вентрального релиза средняя кровопотеря составила 250 мл. При проведении второго этапа хирургического лечения пациентов I группы средняя кровопотеря составила 1600 мл. При проведении одноэтапного хирургического лечения (пациенты I группы) средняя кровопотеря составила 1700 мл.
3. Сроки пребывания больного в стационаре были гораздо больше в группе с двухэтапным лечением и составляли 41 и 20 койко-дней соответственно.
4. Результаты опроса с применением анкеты SRS-22 (Таб. 18, 19) показали, что через 3 года после операции средний балл по 5-и бальной шкале по параметрам: Боль/Внешний вид/ Функциональная активность/Психическое здоровье в первой группе 4.4/4.2/4.1/4.3 и 4.3/4.4/3.9/4.3 соответственно. Получены приблизительно одинаковые результаты удовлетворенностью лечения в обеих группах, что не составляет статистически достоверной разницы.

5. Анализ отдаленных результатов не выявил статистически достоверной разницы в потере коррекции в отдаленные сроки после операции, средняя потеря коррекции основной дуги через 12 месяцев составила 4,8 и 4,6 % в первой и второй группах соответственно.

Таблица 20. Осложнения при двухэтапном и одноэтапном хирургическом лечении сверхтяжелых сколиозов

Группы Осложнения	Пациенты I группы с предварительной мобилизирущей дискэктомией и гало-тракцией	Пациенты II группы без предварительной мобилизирущей дискэктомии и гало-тракции
Пневмоторакс	1	0
Пневмония	2	0
Гемоторакс	1	0
Ателектаз	2	0
Некроз кожных покровов в области оперативного вмешательства	5	1
Расхождение краев послеоперационной раны	3	3
Нагноение	1	1
Перелом стержня	1	1
Резорбция кости в области транспедикулярного фиксатора	1	0
Cast-синдром	0	2
Неврологические осложнения	0	1

Как видно из приведенной таблицы 20, общее количество осложнений было больше в группе с двухэтапным оперативным лечением. Парез кишечника и Cast-синдром в группе с двухэтапным лечением не встречался и наблюдался у двух пациентов из группы с одноэтапным лечением. Это можно объяснить тракционной подготовкой пациента и постепенной адаптацией внутренних органов к состоянию коррекции позвоночника.

IV.2 Хирургические технологии, позволяющие уменьшить протяженность фиксации позвоночника при сверхтяжелых деформациях

Сохранение нефиксированных позвонков в нижне-поясничном отделе имеет большое функциональное значение для пациентов с тяжелыми формами сколиоза. Это позволяет улучшить баланс тела и увеличить объем движений в пояснично-крестцовом отделе.

Нами предложено два способа, позволяющие уменьшить протяженность фиксации позвонков при дорсальной коррекции сколиоза. Первый способ *«конвекситальной поясничной парциальной нижней фасетэктомии при дорсальной коррекции сколиотически деформированного позвоночника»* (патент на изобретение № 2559901 от 20.07.2015) заключается том, что после имплантации транспедикулярных винтов в зоне планируемого спондилодеза, с вогнутой стороны поясничной дуги прямым долотом резецируется часть нижней фасетки дистального инструментированного позвонка. Формируется межфасеточный диастаз в зоне локального конвекса. (Схема 3а, зона резекции фасетки выделена красным цветом). Моделируются и устанавливаются стержни. Проводится деротация позвонков и промежуточное затягивание гаек. Выполняется каудальная дистракция дистального инструментированного позвонка от вышерасположенного фиксированного винта. (Схема 3б). Происходит максимальная горизонтализация тела дистального инструментированного и смежного с ним нижнего свободного позвонка за счёт компрессии диастаза в межфасеточной зоне. Замыкательные пластины этих позвонков становятся параллельны. В завершении проводится окончательный монтаж системы, задний спондилодез (Схема 3в).

Данный способ позволяет сохранить дополнительный неинструментированный дистальный позвонок, что увеличивает подвижность поясничного отдела и обеспечивает управляемый послеоперационный баланс тела. Увеличение мобильного сегмента ниже зоны инструментации обеспечивает равномерное распределение нагрузки на межпозвонковые диски и снижает вероятность ранних дегенеративных изменений.

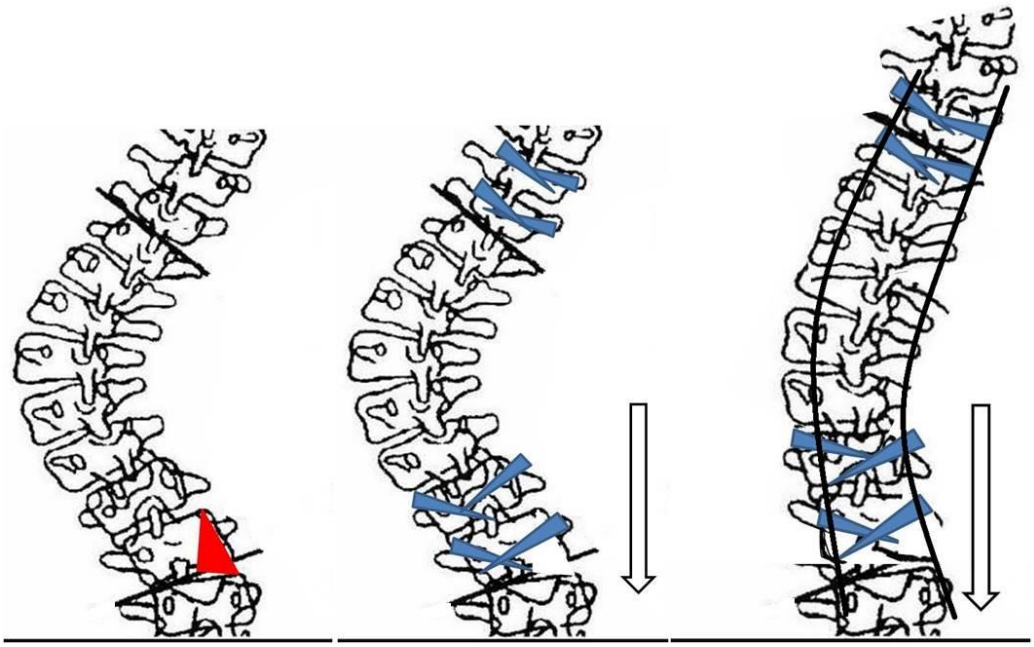

(а) (б) (в)

Схема 3. Способ конвекситальной поясничной парциальной нижней фасетэктомии при дорсальной коррекции сколиотически деформированного позвоночника (пояснения в тексте). Стрелкой указано направление дистракции конвекситального винта.

Ротационное смещение во фронтальной плоскости в задних отделах осуществляется за счет фасетэктомии, передних отделов - за счет эластичности межпозвонкового диска (растяжение вогнутой и сжатие выпуклой сторон). Условием для проведения данной процедуры является локализация не менее половины дистально фиксируемого позвонка в стабильной зоне Harrington при тракционном снимке и ротация дистально фиксируемого позвонка не более 2 степени по Nash-Moe.

На схеме 4 представлен алгоритм лечения пациентов со сверхтяжелыми сколиозами.

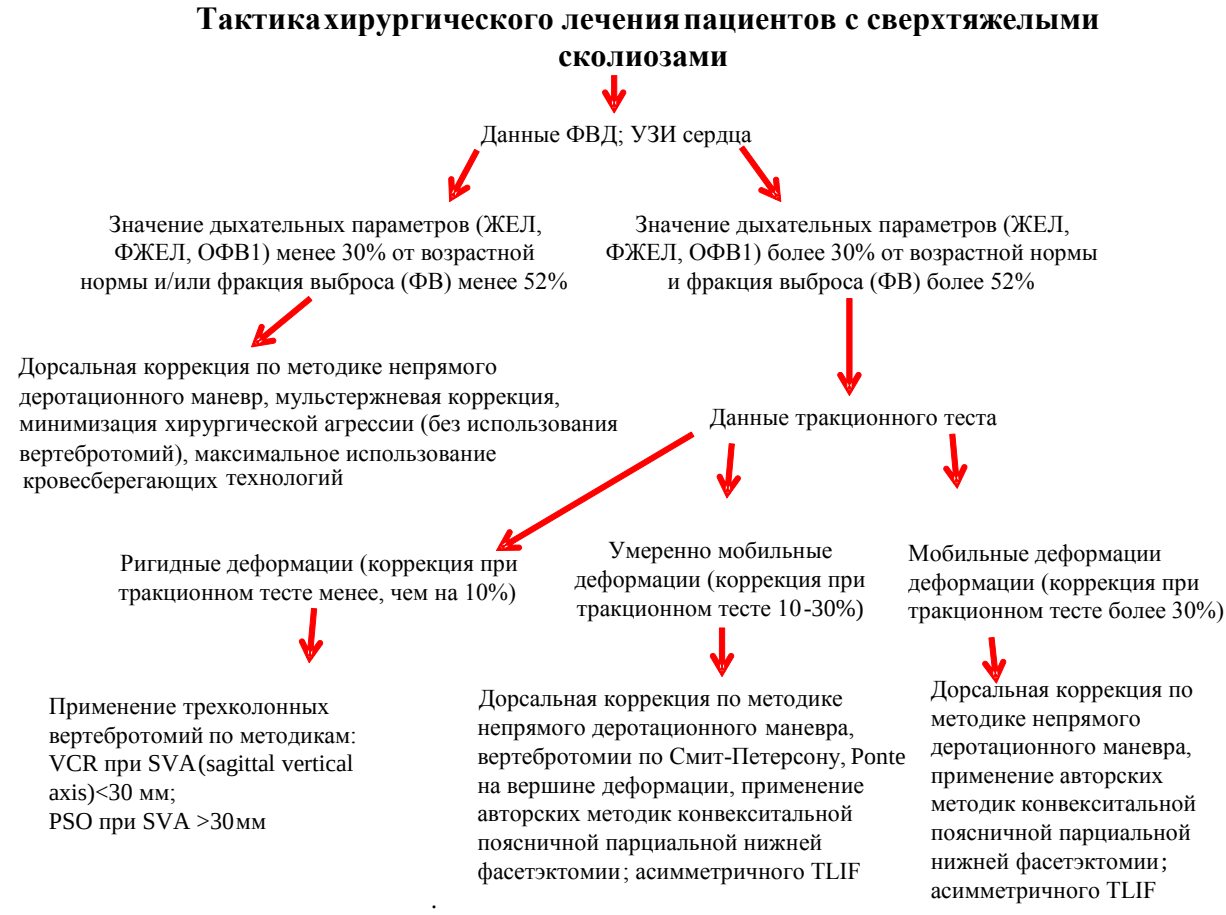

Схема 4. Тактика хирургического лечения пациентов с сверхтяжелыми сколиозами

Клинический пример 3

Пациентка В, 17 лет, с диагнозом идиопатический сколиоз, поступила на хирургическую коррекцию деформации. По данным bending-test (Рис. 20) имеется структуральная правосторонняя противодуга (Lenke VI C). Предполагаемый уровень дистальной инструментации при такой деформации – L5 позвонок, однако решено провести более короткую фиксацию до L4 позвонка, применив «способ конвекситальной поясничной парциальной нижней фасетэктомии при дорсальной коррекции сколиотически деформированного позвоночника» на уровне L4-L5.

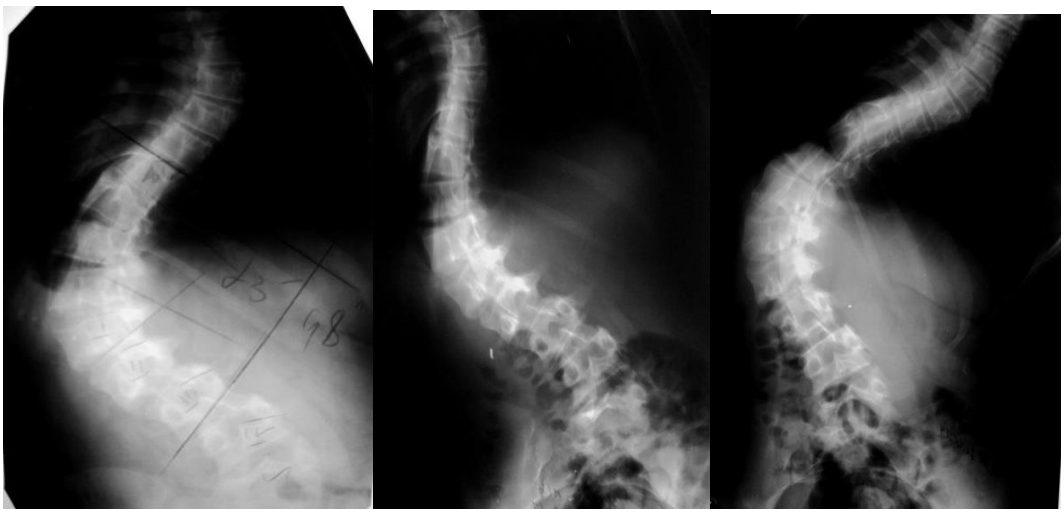

(а) (б) (в)

Рис. 20. Спондилограммы пациентки В. с идиопатическим сколиозом 4 ст (Lenke VI C) тракция (а) и с наклонами вправо/влево (б,в).

Пациентке проведена односторонняя клиновидная фасетэктомия L4-L5 справа (Рис. 21а). После дистракции стержня на вогнутой стороне на незатянутый дистальный винт проведена окончательная фиксация гайками. Дистальному фиксированному позвонку придано горизонтальное положение.

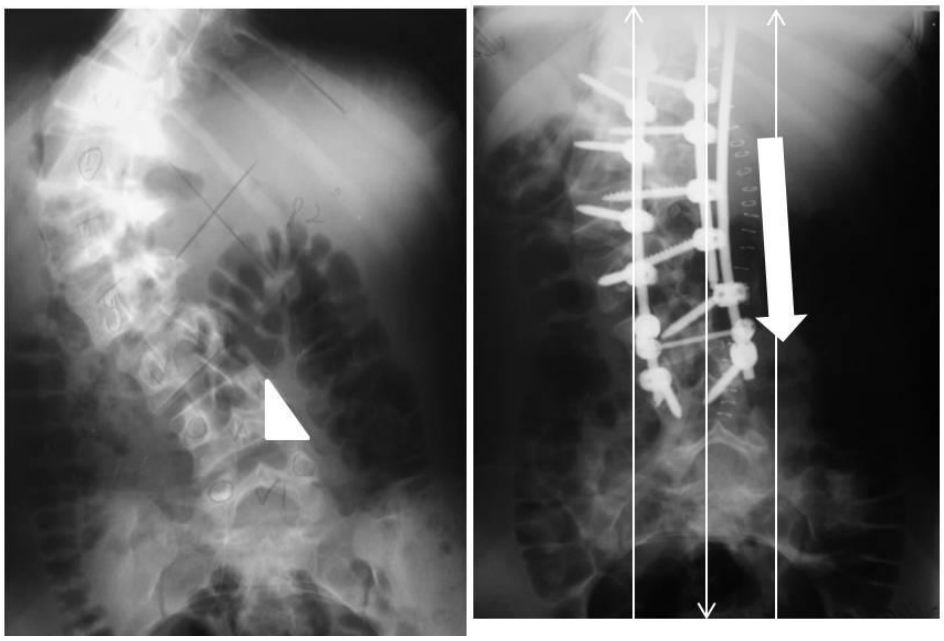

(а) (б)

Рис. 21. Рентгенограммы поясничного отдела позвоночника пациентки В. Асимметричная конвекситальная фасетэктомия область резекции обозначена белым треугольником (а). После резекции каудальной фасетки нижнего инструментированного позвонка, выравнивание и каудальная дистракция вогнутого стержня на незатянутый дистальный винт и краниально расположенный фиксатор стержня – горизонтализация дистального инструментированного позвонка. Белой стрелкой обозначено направление дистракции – Рис. 21(б). В результате проведенного вмешательства достигнута хорошая коррекция деформации (Рис. 22), с сохранением позвоночного двигательного сегмента L5.

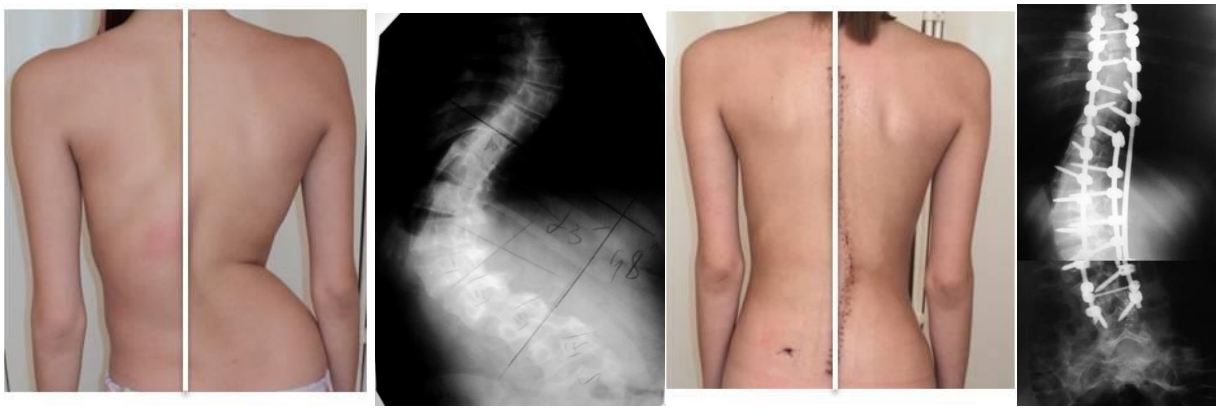

(а) (б) (в) (г)

Рис. 22. Внешний вид пациентки (а, в) и рентгенограммы пациентки (б,г) до и после лечения. Линия отвеса на рис (а, в) показывает устанение фронтального дисбаланса.

Второй способ заключается в применении асимметричного TLIF при тяжелой сколиотической деформации позвоночника. Использование ассиметричного TLIF заключается в установке на одном или двух сегментах поясничного (пояснично-крестцового) отделов на вогнутой стороне деформации (L2-L3, L3-L4, L4-L5, L5-S1), лордозированного титанового кейджа с аутокостью. При этом кейдж устанавливается с вогнутой стороны в местах максимального сближения замыкательных пластин смежных позвонков. В сегменте на вогнутой стороне предполагаемого проведения TLIF устанавливается короткий провизорный стержень и выполняется дистракция межтелового промежутка. Трансфораминально, после монолатерального кюретажа диска и подготовки ложа устанавливается титановый кейдж с аутокостью (Рис. 23). Проводится демонтаж провизорного стержня. Для проведения TLIF у наших пациентов использованы комбинированные имплантаты, представляющие собой межтеловые титановые кейджи, наполненные аутокостью.

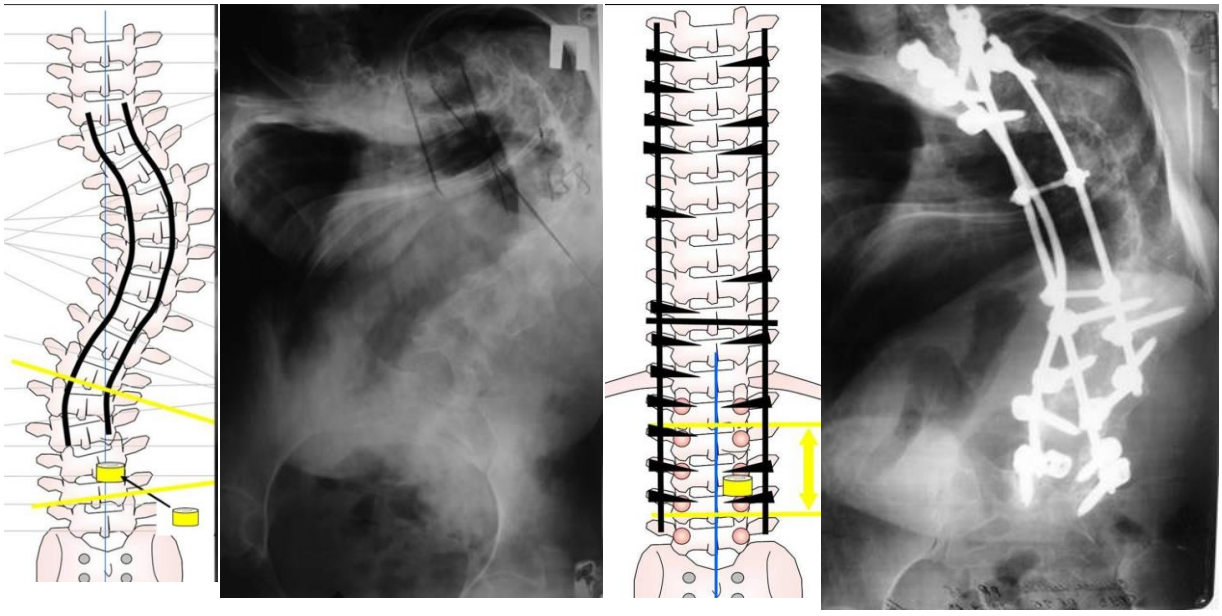

(а) (б) (в) (г)

Рис. 23. Схемы оперативного вмешательства (а,в) и рентгенограммы позвоночника пациента Н, 18 лет (б,г) до (а,б) и после (в,г) операции. Методика TLIF проведена в поясничном отделе на вогнутой стороне деформации

(справа) на уровне L3-L4. Стрелкой на схеме (а) обозначен уровень имплантации кейджа. Стрелкой на схеме (в) обозначено уменьшение наклона поясничных позвонков в нижнем полюсе металлоконструкции.

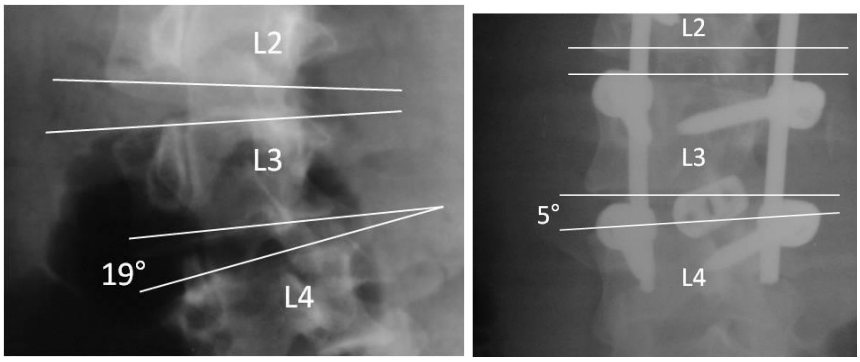

(а) (б)

Рис. 24. Рентгенограммы поясничного отдела позвоночника пациента с идиопатическим комбинированным сколиозом 4 ст до (а) и после (б) хирургической коррекции и фиксации сколиоза металлоконструкцией с использованием методики асимметричного TLIF.

При TLIF трансплантат размещается в передней или средней части межпозвонкового промежутка, это позволяет более эффективно моделировать локальный поясничный лордоз (Рис. 25), что улучшает и тотальный сагиттальный баланс позвоночника. Улучшение фронтального и сагиттального профиля происходит за счет расклинивания межтелового промежутка на вогнутой стороне искривления (Рис. 23, 24).

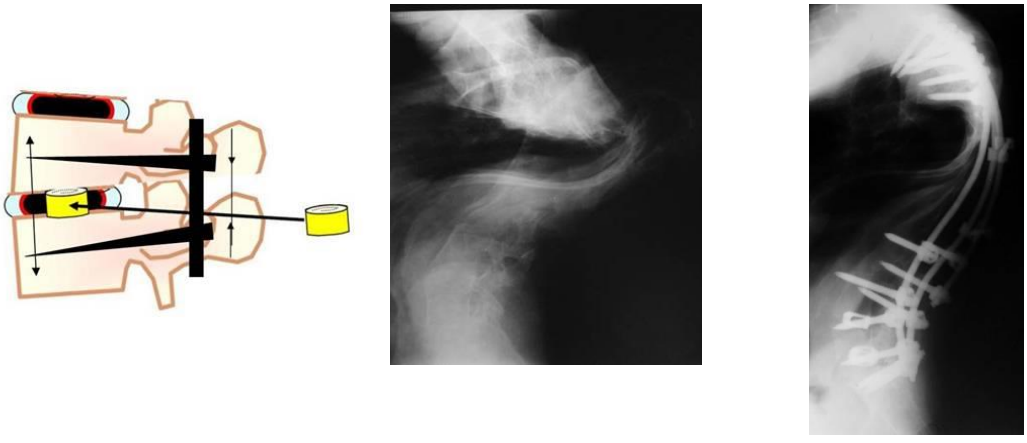

(а) (б) (в)

Рис. 25. Схема: моделирование сагиттального профиля поясничного отдела позвоночника при использовании транспедикулярной фиксации и методики TLIF (а). Стрелкой обозначен уровень имплантации кейджа. Боковые рентгенограммы позвоночника до (б) и после вмешательства (в).

При использовании межтеловой фиксации имплантаты расположены в области центра вращения двигательного позвоночного сегмента, что создает необходимую стабильность позвоночника. За счет установки кейджа и транспедикулярной системы увеличивается высота межтелового промежутка и идет выравнивание замыкательных пластин в области нижнепоясничных позвонков.

Прооперировано 44 пациента (Таб. 21) со сверхтяжелыми деформациями позвоночника. У 15 из них (I группа) использовалась методика асимметричного TLIF, у 15 (II группа) - «технология конвекситальной поясничной парциальной нижней фасетэктомии при дорсальной коррекции сколиотически деформированного позвоночника». У 14 пациентов (III группа) использовались стандартная методика дорсальной коррекции и фиксации позвоночника транспедикулярной металлоконструкцией (контрольная группа).

Таблица 21. Результаты хирургического лечения пациентов со сверхтяжелыми деформациями позвоночника, которым были применены методики конвекситальной поясничной парциальной нижней фасетэктомии и асимметричного TLIF

Группы / Параметры (средние значение)	(I группа) методика асимметричного TLIF	(II группа) методика конвекситальной поясничной парциальной нижней фасетэктомии	(III группа-контрольная) стандартная методика дорсальной коррекции и фиксации позвоночника	P-критерий
Количество инструментированных позвонков	15	15	16	<0.05
Угол клиновидности дистального межпозвонкового диска до операции, град	19	20	19	<0.05
Угол клиновидности дистального межпозвонкового диска после операции, град	5	6	5	<0.05
Поясничный лордоз до операции, град	62	64	63	<0.05
Поясничный лордоз после операции, град	55	50	56	<0.05
Локальный лордоз нижнего инструментированного сегмента до операции, град	10	11	10	<0.05
Локальный лордоз нижнего инструментированного сегмента после операции, град	11	16	10	<0.05
Коррекция локального лордоза нижнего инструментированного сегмента, град	1	5	0	<0.05
Количество нефиксированных сегментов нижнепоясничного отдела	2	2	1	<0.05

Результаты. Анализ послеоперационных данных показал, что парциальная фасетэктомия и асимметричный TLIF позволяют сохранить большее количество свободных межпозвонковых дисков дистальных сегментов (по два в I и II группах против одного сегмента в III-контрольной группе). Парциальная фасетэктомия и асимметричный TLIF приблизительно одинаковы по эффективности и не имеют преимуществ друг перед другом по коррекции деформации во фронтальной плоскости. Однако при анализе боковых спондилограмм было выявлено, что при использовании асимметричного TLIF коррекция локального лордоза в нижнеинструментированном сегменте более эффективна по сравнению с

парциальной фасетэктомией и контрольной группой (коррекция составила 1/5/0 градусов в I/II/III группах соответственно).

Количество фиксированных позвонков было больше на один сегмент в III - контрольной группе (16 в среднем), против I и II групп (15 и 15 инструментированных сегментов).

Таблица 22. Результаты SRS-опроса пациентов I группы (методика асимметричного TLIF) в виде среднего балла по 5-балльной шкале

	До операции	После операции		P
		Через 1 год	Через 3 года	
Боль	2.7	3.3	4.3	<0.05
Внешний вид	2.5	4.1	4.4	<0.05
Функциональная активность	2.8	3.4	3.9	<0.05
Психическое здоровье	3.3	4.3	4.3	<0.05

Таблица 23. Результаты SRS-опроса пациентов II группы (методика конвекситальной поясничной парциальной нижней фасетэктомии) в виде среднего балла по 5-балльной шкале

	До операции	После операции		P
		Через 1 год	Через 3 года	
Боль	2.8	3.4	4.2	<0.05
Внешний вид	2.5	4.1	4.4	<0.05
Функциональная активность	2.8	3.3	4.1	<0.05
Психическое здоровье	3.3	4.3	4.3	<0.05

Таблица 24. Результаты SRS-опроса пациентов III группы (контрольная группа) в виде среднего балла по 5-балльной шкале

	До операции	После операции		P
		Через 1 год	Через 3 года	
Боль	2.6	3.1	4.0	<0.05
Внешний вид	2.6	4.2	4.3	<0.05
Функциональная активность	2.7	2.8	2.9	<0.05
Психическое здоровье	3.2	3.9	4.1	<0.05

По данным опросника SRS-22 (Таб. 22,23,24) в трех исследуемых группах получены приблизительно одинаковые результаты по параметрам: боль, внешний вид, психическое здоровье. Однако результаты показателей

функциональной активности в отдаленном послеоперационном периоде лучше в группах пациентов, которым выполнялись асимметричный TLIF и конвекситальная поясничная парциальная нижняя фасетэктомия (3,9/4.1 баллов по функциональной активности по 5-бальной шкале через 3 года после операции в первых двух группах против 2,9 баллов в контрольной группе).

Резюме

Таким образом, проанализировав результаты лечения у пациентов со сверхтяжелыми деформациями позвоночника, с предварительной мобилизирущей дискэктомией и гало-тракцией и без предварительной мобилизирущей дискэктомии и гало-тракции, можно сделать вывод, что наиболее обоснованным при лечении данной группы пациентов является одноэтапный подход, включающий заднюю многоуровневую вертебротомию с одномоментной дорсальной коррекцией и фиксацией позвоночника транспедикулярной системой. Данный метод лечения сопровождается меньшим количеством осложнений, сокращает сроки госпитализации пациента в стационаре, а по степени достигнутой коррекции и функциональным исходам сопоставим с двухэтапной коррекцией деформации позвоночника. Использование методики асимметричного TLIF в нижнем полюсе металлоконструкции при дорсальной коррекции и стабилизации позвоночника является профилактикой дестабилизации и формирования псевдоартроза на поясничном уровне.

Хирургическая техника нижней парциальной фасетэктомии сокращает дистальную инструментацию, что обеспечивает увеличение количества мобильных поясничных позвоночно-двигательных сегментов и повышает функциональную активность пациентов.

Предложенные методики позволяют сохранить большее количество неинструментированных дистальных позвонков на один уровень по сравнению с контрольной группой. Технология конвекситальной поясничной парциальной нижней фасетэктомии и методика асимметричного TLIF могут использоваться для улучшения баланса туловища.

Глава V.

Хирургия нейромышечных деформаций позвоночника

Одной из сложнейших проблем вертебрологии является хирургическое лечение тяжелых нейромышечных деформаций позвоночника. По данным литературы, распространенность тяжелой сколиотической деформации позвоночника среди пациентов с нейромышечными заболеваниями, которая требует хирургической коррекции, составляет от 25% до 90% (Sarwark J., 2007). В нашей стране насчитывается около 48 тыс. больных с данной патологией (С.О. Рябых, Д.М. Савин, С.Н. Медведева, Е.Б. Губина, 2013 г).

Проблема хирургического лечения пациентов со сколиозами на фоне нейромышечных заболеваний является актуальной, так как больные этой группы на протяжении длительного времени лечились только консервативно, операции по коррекциям деформаций проводились только за рубежом. В нашей стране работ по изучению возможностей хирургического лечения нейромышечных деформаций позвоночника не много, так как оперативное лечение данной патологии стало возможным только лишь с конца XX века в связи с развитием новых оперативных методик, появлением и внедрением в вертебрологическую практику современного сегментарного инструментария.

Выраженность и потенциал прогрессирования деформации у этой категории пациентов коррелирует с целым рядом факторов, как: степень неврологических изменений, выраженность мышечного тонуса спины и конечностей, возможность самостоятельно передвигаться, эластическими свойства связочно-сухожильного аппарата позвоночного столба при той или иной патологии.

Деформация позвоночника вызывает болевой синдром и дисбаланс туловища, что затрудняет ходьбу, либо перемещение на сидячем кресле-каталке, а также самообслуживание больных.

Пациенты с нейромышечными заболеваниями имеют выраженную сколиотическую деформацию позвоночника, перекос таза, сгибательно-

приводящие контрактуры в тазобедренных, коленных, голеностопных суставах. У больных с запущенным паралитическим сколиозом нижние ребра вогнутой стороны деформации соприкасаются с крылом подвздошной кости, что вызывает выраженный дискомфорт при сидении. Больные часто истощены, паравертебральная мускулатура у них развита слабо, снижена минеральная плотность костной ткани. Пациенты имеют проблемы с потреблением и усваиванием пищи. У них отмечают снижение показателей внешнего дыхания вследствие слабости дыхательных мышц и деформаций грудной клетки. Эта группа пациентов в большей степени подвержена присоединением или обострением имеющейся урологической инфекции. Своевременная ортопедическая оперативная помощь при нейромышечной деформации позволяет отдалить наступление декомпенсации сердечно - сосудистой и легочной систем организма, восстановить опорную функцию позвоночного столба (Daniel L., Jochen P., 2011).

Хирургическое лечение сколиоза улучшает внешний вид и качество жизни пациентов. Оптимальное время для операции у детей с НМЗ четко не определено, и варьируется в разных хирургических центрах. Решение о выполнении операции зависит от целого ряда факторов, которые включают: темпы прогрессирования деформации, мобильность деформации, степени перекоса таза, темпы нарастания сердечно-легочных нарушений, появление и прогрессирование болевого синдрома, потери способности самообслуживания, невозможность комфортно находиться в инвалидной коляске. Хирургическое лечение показано при больших деформациях (> 50°), прогрессирующих после завершения костного роста.

V.1. Общая характеристика пациентов

Проведен ретроспективный анализ результатов хирургического лечения 58 пациентов, страдающих нейромышечными деформациями позвоночника за период с 2005 по 2015 гг. Мужского пола, было – 20 (35%) пациентов, женского – 38 (65% (Рис 26). Возраст пациентов составил от 10 до 27 лет (средний возраст 16,5±5,5).

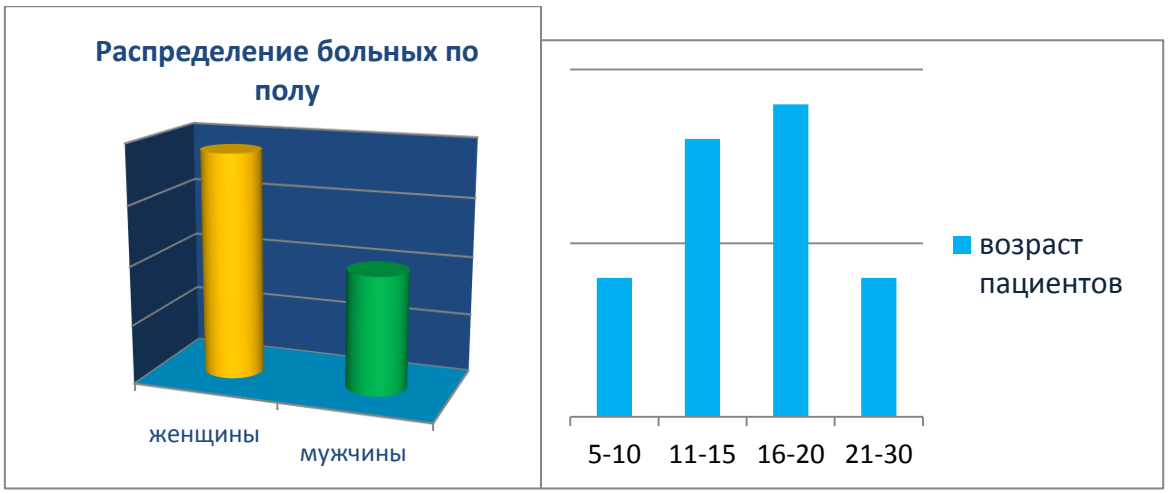

Рис. 26. Распределение больных по полу и возрасту

Деформации позвоночника у данных пациентов распределялись по следующим параметрам: 1) по этиологии заболевания: на фоне сирингомиелии – 6 пациентов; опухоли спинного мозга – 4 пациента; СМА – 20 пациентов; ДЦП – 9 пациентов; миеломиненгоцеле – 9 пациентов, мышечная дистрофия – 7 пациентов; болезнь Фридрейха – 3 пациента (Рис. 27).

Рис. 27. Распределение больных по нозологиям

2) По локализации первичной дуги пациенты распределились следующим образом. Вершина деформации в грудном отделе у 5 больных, в поясничном отделе у 5 пациентов, и у 48 пациентов основная дуга была протяженная, вовлекающая грудной и поясничный отделы (Таб. 25).

Таблица 25. Распределение сколиозов по локализации первичной дуги

Отдел позвоночника	*Кол-во пациентов*	*%*
Грудной	5	9
Поясничный	5	9
Грудопоясничный	48	82

У 45 (77%) пациентов деформация была правосторонней, у 13 (23%) – левосторонней. Мобильными являлись 43 деформации (74%) (коррекция при тракционном тесте от 30% до 40%), ригидные – 15 (26%) деформаций (коррекция менее, чем на 30% при тракционном тесте). Кифосколиоз выявлен у 42 (72%) пациентов. Максимальная дуга деформации была 136º по Cobb, минимальная – 78º по Cobb (средняя дуга сколиотической деформации 84±27°). По классификации Lenke: 5C тип – 32 (55%) пациентов, 1A тип – 10 (17%) пациентов, 3C тип – 16 (27%) пациентов (Рис. 28). У всех 58 пациентов операция являлась первичной.

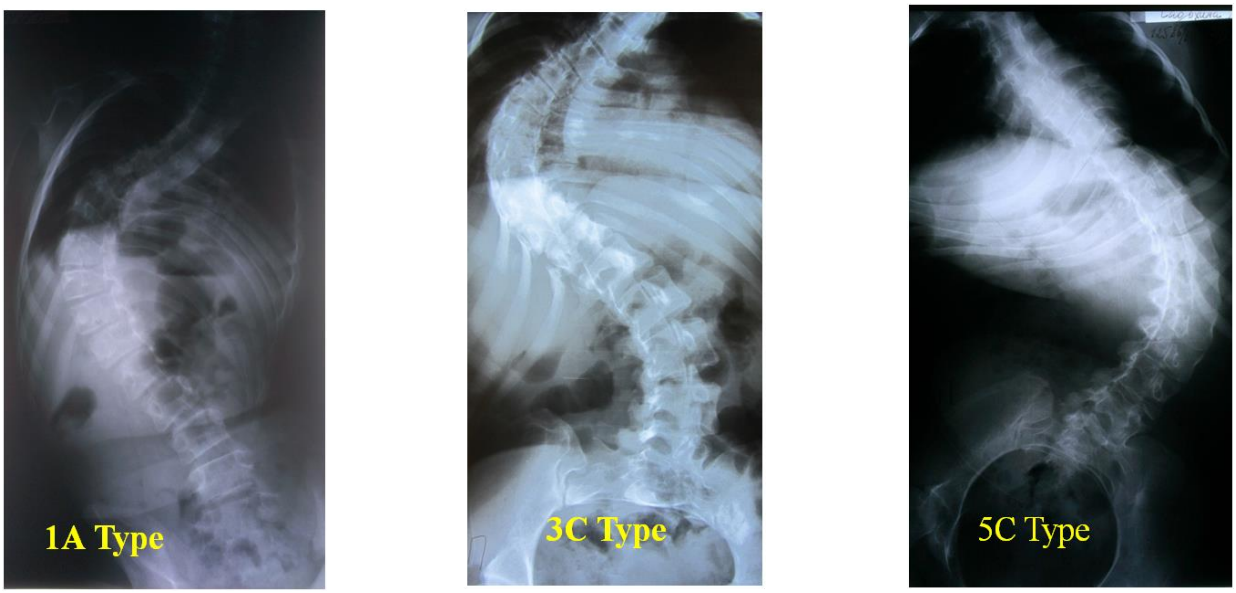

Рис. 28. Тип деформаций по Lenke

Длительность послеоперационного наблюдения составила в среднем 48±16 мес. (диапазон 12-118 мес.).

Важную роль в предоперационном обследовании у пациентов с нейромышечными деформациями позвоночника играет оценка функции дыхательной, сердечно-сосудистой и костной систем. Тяжелая сердечно-легочная патология и выраженный остеопороз может быть причиной для отмены операции.

Функция дыхательной системы оценивалась при помощи: физикальных методов; пульсовой оксиметрия; традиционной спирографии (Рис. 29).

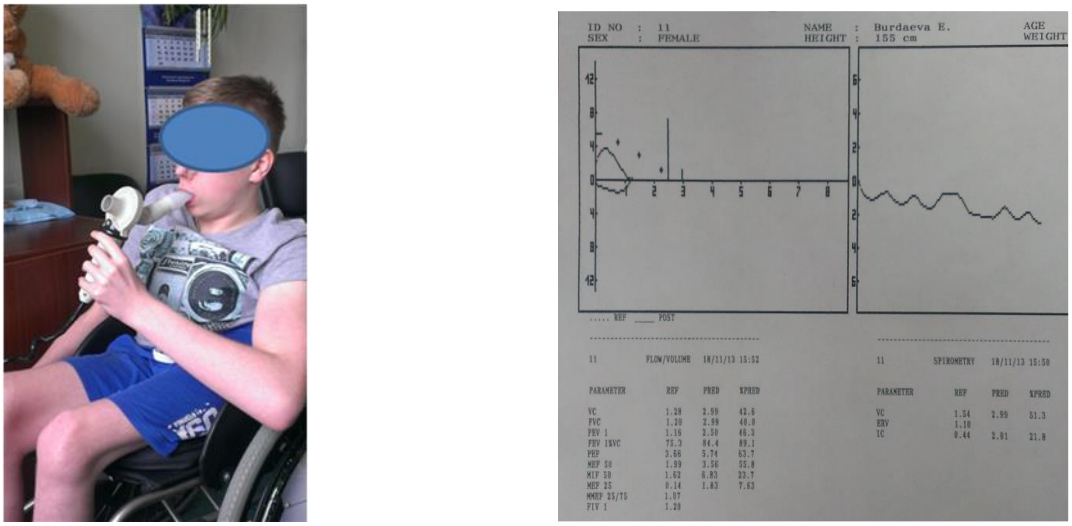

Рис. 29. Внешний вид и спирограмма больного К., 14 лет до оперативного лечения

Если результаты исследования функции дыхания неудовлетворительные, то в предоперационном периоде показано проведение ночной вентиляции легких (НВЛ) и применение методик улучшения откашливания. Если пациент в состоянии откашливать содержимое дыхательных путей и имеет относительно сохранную силу дыхательных мышц, то риск послеоперационных осложнений не превышает таковой у больных с другой патологией. В случае серьезно нарушенной функции легких (FVC ≤ 30% от должного значения) рекомендуется практиковать неинвазивную вентиляцию до операции. При снижении жизненной емкости легких более чем на 30% от возрастной нормы имеются показания к продолженной ИВЛ в послеоперационном периоде сроком 24–36 часов (Sponseller P., 2000).

Средняя предоперационная ЖЕЛ составила 1,43 л, то есть 39%; ФЖЕЛ составила 1,14 л, то есть 37% от теоретического значения, предоперационная

ОФВ1 – 1,14 л, 41% от теоретического, а соотношение ОФВ1 / ЖЕЛ – 80%. По данным спирографии, преобладали резкие и значительные рестриктивные нарушения, характеризующиеся снижением жизненной емкости легких (VC <40%), максимальной вентиляцией легких (MVV<35%). Данные нарушения отмечены у 43 пациентов (74%), 15 (26%) пациентов имели умеренные нарушения показателей внешнего дыхания: жизненная емкость легких (VC>40%), и максимальная вентиляция легких (MVV>35%). Все пациенты с момента поступления занимались дыхательной гимнастикой.

Сердечная деятельность оценивается как по стандартной ЭКГ, так и по Эхокардиографии. У большинства пациентов, по данным ЭКГ- без особенностей, однако патологические изменения параметров ЭКГ в виде синусовой тахикардии, высоких зубцов R в прекордиальных отведениях и глубоких зубцов Q в боковых отведениях выявлены у 7 пациентов с МДД и у 3 пациентов с FA. По данным Эхо-КГ у всех пациентов камеры сердца без особенностей и отмечается гипертрофия левого желудочка. Фракция выброса (ФВ) – от 70% до 82% у 50 пациентов, у 10 пациентов выявлены признаки гипертрофической кардиомиопатии с ФВ менее 60%, но без нарушения сердечного ритма.

Показаниями к проведению оперативных вмешательств по коррекции и фиксации позвоночника у больных с НДП явились:

- возраст старше 10 лет;
- угол деформации 40º по Cobb и более;
- мобильные и ригидные деформации с перекосом таза 15° и более;
- нарушения функции лёгких и сердца (уменьшение показателей ФВД, частые респираторные заболевания и пневмонии, нарушение работы сердечно-сосудистой системы, снижение основных показателей насосной функции сердца, ФВ%);

Абсолютным противопоказанием к хирургическому лечению с нейромышечными заболеваниями является нарушения функции жизненно-важных органов и систем (декомпенсация сердечно-сосудистой системы III ст.

с фракцией выброса (EF) менее чем на 60%, отсутствие резервов дыхания со снижением показателей ЖЕЛ и ФЖЕЛ более 75% от возрастной нормы).

Таким образом, в результате детальной оценки данных, полученных в ходе предоперационного обследования, нами проведено разделение пациентов на группы, что позволило выбрать оптимальную тактику хирургической коррекции деформации в каждом случае (Схема 5).

Группы пациентов:

1) больные с мобильными деформациями позвоночника, которым проводилась одноэтапная коррекция дорсальным доступом в сочетании с остеотомией по Ponte на вершине деформации;
2) больные с мобильными деформациями более 120º по Cobb, которым проводилась одноэтапная коррекция дорсальным доступом в сочетании с остеотомией по Ponte на вершине деформации в условиях интраоперационной галотракции;
3) больные с ригидными деформациями, которым проводилось двухэтапное оперативное лечение: монтаж галокольца, вентральный межпозвонковый релиз, постепенная гало-гравитационная тракция в течение 12-14 дней в кресле-каталке с последующей дорсальной коррекцией и остеотомией по Ponte на вершине деформации в условиях интраоперационной галотракции.

Алгоритм оперативного лечения

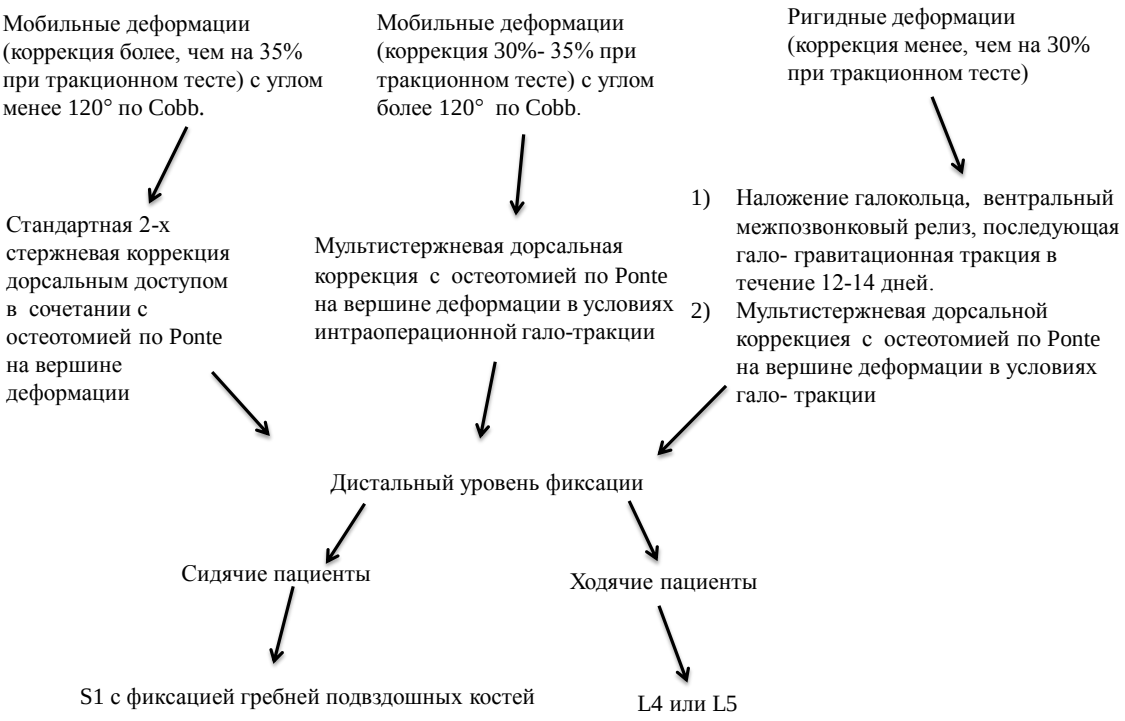

Схема 5. Тактика хирургического лечения пациентов с нейромышечными сколиозами.

Характеристика пациентов I группы

Данную группу составили 37 пациентов. Минимальный угол искривления сколиотической дуги стоя/ сидя составлял 78°, максимальный – 117° по Cobb. Средний угол исходного кифоза составил 60º. Из 37 пациентов было 26 пациентов женского пола и 11 пациентов мужского пола. Возраст пациентов данной группы составил от 10 до 24 лет. В этой группе во всех случаях деформации были достаточно мобильные, при тракционном тесте корригировались от 35% до 40%, ИМ=66,7% (Табл. 27), в связи с этим пациентам данной группы выполнялось одноэтапное оперативное лечение из дорсального доступа. По классификации Lenke тип 5С выявлен у 21 пациента, 1А у 6пациентов, 3С у 10 пациентов.

Таблица 26. Распределение пациентов по этиологии заболевания

Нозология	Количество пациентов
СМА	16
ДЦП	6
Менингомиелоцеле	4
Мышечная дистрофия	6
Болезнь Фридрейха	2
Сирингомиелии	2
Опухоли спинного мозга	1

Средний возраст по группе составил 16,8±2,5 лет. У 27 (73%) больных отмечался наклон таза в сторону выпуклости деформации позвоночника более 15°.

Таблица 27. Изменение среднего значения общего угла деформации у больных I группы (n=37)

	сидя	лежа	при тракционном тесте	индекс мобильности
средний угол по Cobb сколиотической деформации	115,2°±9,2°	107,7°±10,3°	76,8°±6°	66,7%

Характеристика пациентов II группы

Данную группу составили 12 пациентов. Минимальный угол искривления сколиотической дуги стоя/ сидя составлял 88°, максимальный – 150° по Cobb. Средний угол исходного кифоза составил 63º. Из 12 пациентов было 7 пациентов женского пола и 5 пациентов мужского пола. Возраст пациентов данной группы составил от 13 до 27 лет. В этой группе во всех случаях деформации были достаточно мобильные, при тракционном тесте корригировались от 30% до 40%, ИМ=79,3% (Табл. 29), в связи с этим пациентам данной группы выполнялось одноэтапное оперативное лечение из дорсального доступа. По классификации Lenke тип 5С выявлен у 11 пациенов, 3С у 1 пациентов. По этиологии нейромышечного заболевания: на фоне СМА – 4 больных, ДЦП- 3 пациентов; Менингомиелоцеле – 2 пациента; Мышечная дистрофия – 1 пациентов; Болезнь Фридрейха – 1 пациент, на фоне

сирингомиелии- 1 пациент. Средний возраст по группе составил 17,4±2,5 лет. У 7 (58%) больных отмечался наклон таза в сторону выпуклости деформации позвоночника более 15°.

Таблица 28. Распределение пациентов по этиологии заболевания

Нозология	Количество пациентов
СМА	4
ДЦП	3
Менингомиелоцеле	2
Мышечная дистрофия	1
Болезнь Фридрейха	1
Сирингомиелии	1

Таблица 29. Изменение среднего значения общего угла деформации у больных II группы (n=12)

	сидя	лежа	при тракционном тесте	индекс мобильности
средний угол по Cobb сколиотической деформации	136,2°±7,4°	119,7°±10,3°	104,8°±6°	79,3%

Характеристика пациентов III группы

Данную группу составили 9 пациентов пациентам с компенсированным состоянием сердечно-легочной системы. Минимальный угол искривления сколиотической дуги стоя/ сидя составлял 92°, максимальный –127° по Cobb. Средний угол исходного кифоза составил 63º. Из 9 пациентов было 5 пациентов женского пола и 4 пациентов мужского пола. Возраст пациентов данной группы составил от 13 до 27 лет. В этой группе во всех случаях деформации были ригидные, при тракционном тесте корригировались менее 30%, ИМ=82,7% (Таб.31), в связи с этим пациентам данной группы выполнялось двухэтапное оперативное лечение. По классификации Lenke тип 1А выявлен у 4 пациентов, 3С у 5 пациентов. Средний возраст по группе составил 15,9±2,5 лет.

Таблица 30. Распределение пациентов по этиологии заболевания

Нозология	Количество пациентов
Менингомиелоцеле	3
Сирингомиелии	3
Опухоли спинного мозга	3

Таблица 31. Изменение среднего значения общего угла деформации у больных III группы (n=9)

	сидя	лежа	при тракционном тесте	индекс мобильности
средний угол по Cobb сколиотической деформации	119,4°±9,5°	110,1°±10,3°	98,8°±6°	82,7%

Хирургическое лечение, выполненное одноэтапно, проведено 37 (63,8%) больным, двухэтапно – 21(36,2%) больному. Наложение гало-аппарата проведено 21 пациенту, передний межпозвонковый релиз проведен 9(15,5%) пациентам с компенсированным состоянием сердечно-легочной системы. Перед хирургическим вмешательством пациентам проводились функциональные методы исследования. Основными критериями, определяющими возможность проведения хирургической коррекции сколиоза у этих пациентов, являлись данные эхокардиографии (фракция выброса) и спирографии (жизненная емкость легких). Оперативная коррекция проводилась при фракции выброса более 50% и жизненной емкости легких не менее 30% от возрастной нормы.

Всем пациентам проведена дорсальная коррекция и фиксация позвоночника винтовой 39(68%) или гибридной металлоконструкцией 19 (32%). Верхний уровень фиксации располагался на уровне Th1-Th4, нижний уровень фиксации на уровне L4 проведен у 11(19%), L5 у 13(22%) и S1 (с фиксацией гребней подвздошных костей) у 34 (59%) пациентов.

V.2. Основные принципы ортопедической укладки на ортопедическом столе пациентов с нейромышечными деформациями позвоночника

Для проведения оперативного вмешательства особую важность имеет укладка и положение пациента на операционном столе. Правильное

положение пациента позволяет уменьшить риски возникновения различных интраоперационных осложнений.

Существуют общие принципы ортопедической укладки, которые должны обеспечить оптимальный хирургический доступ, хороший венозный отток для минимизации кровопотери, предотвратить повреждения периферических нервов и защитить места компрессии. Во время размещения пациента на столе обязательно должен присутствовать хирург и достаточное количество персонала, чтобы осуществить укладку правильно и безопасно для пациента. Положение пациента на животе потенциально повышает давление в дыхательных путях, что приводит к увеличению внутригрудного и внутрибрюшного давления, которое может снизить венозный возврат и, тем самым, сердечный выброс, что в свою очередь может увеличивать давление в эпидуральных венах или ЦВД, способствуя увеличению кровотечения в операционном поле.

Существуют зоны риска компрессии в положение пациента на животе. К зонам риска относятся глаза, подмышечные области, молочные железы, гениталии, печень, паховая область. Существует три отдельные опасности со стороны органов зрения: прямая травма, приводящая к эрозии роговицы, химическое повреждение хирургическими растворами для обработки кожи, и многочисленные послеоперационные нарушения зрения связанные с повреждением сетчатки.

Существуют различные подходы к защите глаз. Необходимо использовать подушечки, которые распределяют оказываемое давление более равномерно. Используют пластырь, закрепляя его к глазнице. При использовании любого метода, анестезиолог должен быть уверен, что глаза закрыты и на них не оказывается прямое давление. Но ни один из методов не гарантирует безопасность глаз без пристального внимания со стороны хирурга и анестезиолога. Послеоперационная потеря зрения – редкое, но вероятное осложнение, возникающее с частотой 1 на 1000 пациентов после спинальных операций в положении на животе. Факторами риска являются:

операции по поводу деформации позвоночника; Возраст <18 и >85 лет; Продолжительные операции (>6 часов); Болезнь периферических сосудов; Интраоперационная кровопотеря >1000 мл и анемия. Наиболее частая причина потери зрения – ишемическая ретинопатия.

Описаны случаи повреждения плечевого сплетения, локтевого нерва в области локтя и латерального кожного нерва бедра, связанные с положением пациента на животе. Несмотря на малую вероятность повреждения, лучше укладывать конечности в нейтральное, расслабленное положение, избегая чрезмерного сгибания, разгибания, поворота, растяжения или сдавления. Во всех плоскостях угол сгибания плеча должен быть <90°. Считается, что периодическая смена положения конечностей позволяет снизить риск повреждения нервов.

Нашим пациентам интубация выполнялась анестезиологом в положении лежа на спине. Далее выполняется следующий этап – переворот пациента на живот, при этом, чем больше вес больного, тем большее число требуемых ассистентов. Обычно хватает 3 человека: анестезиолог для контроля над головным концом больного, и 2 ассистента для поддержки тела и рук, ягодиц и ног соответственно. Пациент может быть уложен на живот после перемещения на операционный стол, или, иначе, повернут в процессе переноса. При этом голова или поворачивается на бок, или укладывается лицом вниз на специальную гелевую подставку (Рис. 30). Давление на лоб должно быть ограничено. Особое внимание должно быть уделено положению головы и шеи пациента, следует избегать лишнего давления на нос и глаза. Если в начале операции позиция пациента кажется вполне безопасной, то происходящие во время операции малейшие движения, могут привести к изменению положения головы и шеи, вызвав серьезные повреждения.

Нужно избегать любого давления на глаза и обеспечить проходимость эндотрахеальной трубки. Пристальное внимание следует уделять и положению верхних конечностей. Руки пациента либо полностью приведены и лежат вдоль тела, либо лежат на подставках, которые дополнительно

монтируются к столу. Плечо необходимо несколько согнуть, а предплечье расположить в положении приведения и ротации внутрь на 90º. Это поможет избежать чрезмерного давления на подмышечные области и предотвратит повреждение (перерастяжение) подмышечного нерва или плечевого сплетения. Эти движения необходимо делать в обеих руках одновременно. Под предплечье и кисть необходимо подложить мягкие подкладки.

К наиболее подверженным компрессионной травме областям относятся: голова/лицо, верхнепередняя подвздошная кость, колени и стопы. Для предотвращения ограничения экскурсии грудной клетки и предупреждения высокого стояния диафрагмы, которая смещается из-за увеличения внутрибрюшного давления в положении на животе, пациенты укладывались на «окончатую» гелевую подкладку. При отсутствии такой подкладки можно использовать подушечки, которые должны быть положены под тазовую область и грудь, исключая живот. Это также предупреждает лишние движения спины и позволяет улучшить дренаж эпидуральных вен путем уменьшения внутригрудного и внутрибрюшного давления. Использование рамки, которая поддерживает верхнепередние подвздошные кости, может вызвать компрессию и растяжение латерального кожного нерва бедра.

Очень важно избегать давления на живот. Если этого не сделать, то резко возрастает внутрибрюшное давление, происходит сдавливание нижней полой вены, что уменьшает венозный возврат и, как следствие, снижает сердечный выброс. Кроме того, высокое внутрибрюшное давление ограничивает движения диафрагмы, снижает податливость грудной клетки, что приводит к нарушению функции лёгких.

Передняя поверхность стопы, область надколенников, таз, грудь, подмышки, локти, лицо – все эти области подвержены значительному риску развития пролежней, поэтому важно использовать под них мягкие прокладки.

Чтобы добиться наиболее оптимальной укладки пациента на операционном столе и избежать осложнений, связанных с сдавлением мягких

тканей лица, применяется интраоперационная гало-тракция с дополнительным грузом 3-5 кг.

Рис.30. Укладка пациента на ортопедическом столе

V.3.Особенности хирургической техники при паралитических деформациях позвоночника

Проведение транспедикулярных винтов проводилась с использованием техники «free hand», по возможности в максимальное количество позвонков с вогнутой стороны дуги, инструментация конвекситальной части выполнялась через один или два сегмента.

При хирургической коррекции нейромышечного сколиоза важным моментом являлась многоуровневая фиксация с установкой большого числа винтов с опорной площадкой «крестец-таз» при перекосе таза 15° и более по Cobb. Многоуровневая фиксация обеспечивает равномерную нагрузку на опорные элементы позвоночника (в которых зачастую отмечалась остеопения) и в условиях неполноценной паравертебральной мускулатуры надежно удерживает позвоночный столб.

Применение мультистержневой системы (Рис. 31) позволяет равномерно распределить и уменьшить напряжение в системе, повысить прочность и устойчивость металлоконструкции к динамическим нагрузкам за счёт расширения ядра жёсткости и фиксации каждого позвоночного сегмента, что является благоприятным условием для создания костного блока и профилактики переломов и дестабилизации металлоконструкции.

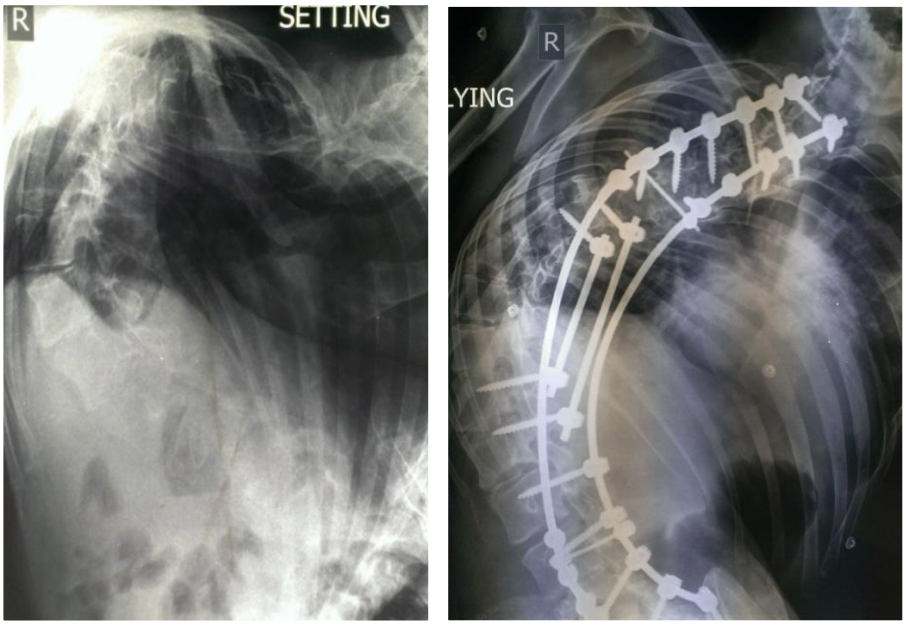

Рис. 31. Применение мультистержневой системы.

Дальнейшие исследования, в том числе многоцентровые, позволят более четко определить показания и противопоказания для использования мультистержневых систем.

У 5-ти пациентов с S – образным грудопоясничным сколиозом, 3С тип по классификуции Lenke, впервые в России применена техника перекрестно-стержневой коррекции (Рис. 32). Использование данной методики позволяет выполнить одномоментное исправление верхнегрудного отдела деформации и таза.

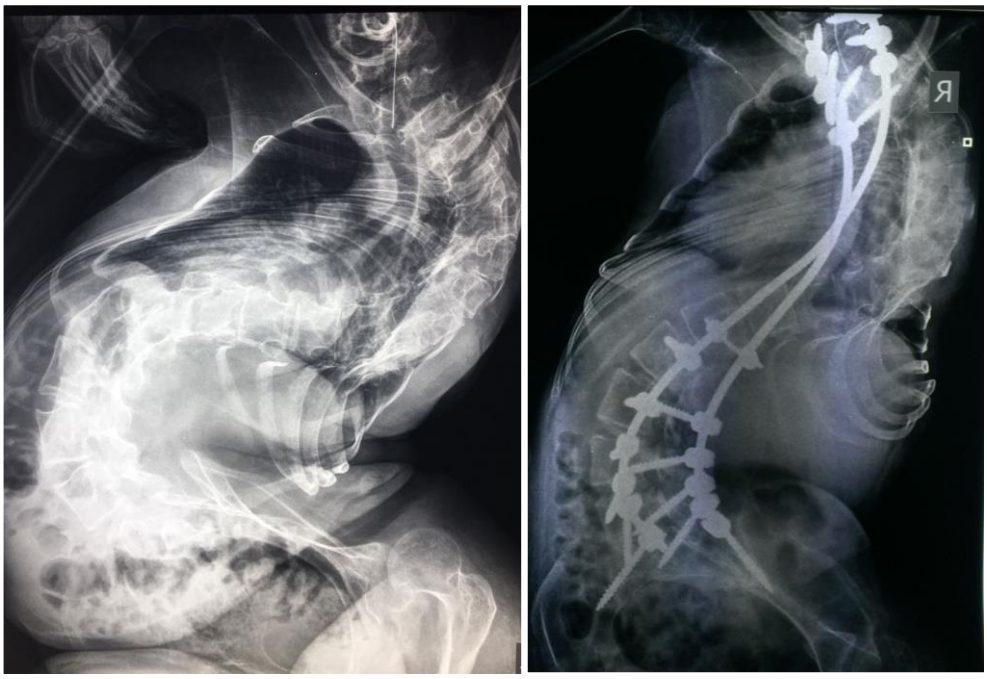

Рис.32. Применение перекрестных стержней

При нейромышечном сколиозе часто наблюдается перекос таза, который нуждается в коррекции (Sarwahi V., 2001). Существуют следующие методы тазовой фиксации: Галвестон (L-Rod) техника, Dunn-McCarthy (S стержень) техника, transiliac винты, intrasacral винты, iliosacral фиксация и фиксация винтами крыльев подвздошных костей (Berven S.,2002). Однако все они повышают риск послеоперационных осложнений на 30% (Drummond DS., 1996). Хотя хорошие результаты были получены при каждом методе фиксации, единого мнения коррекции перекоса таза по-прежнему нет. По данным литературы, существуют определенные показания к тазовой фиксации при нейромышечном сколиозе, при которых оптимальное использование методик позволяет избежать неоправданных осложнений, связанных с тазовой фиксации. Peelle (1998) утверждает, что способ фиксации крыльев подвздошных костей винтами имеет меньшее количество осложнений, по сравнению с системой Галвестон. Phillips (2000) сообщил, что использование двух винтов в каждом крыле подвздошной кости обеспечивает более надежную фиксацию, чем одним винтом. Milady сообщил, что анализ долгосрочного исследования фиксации таза у больных с нейромышечным

сколиозом по методике iliosacral фиксации с разъемом между стержнем и винтами в крыльях подвздошных костей показал хорошие результаты.

В литературе существуют различные показания к тазовой фиксации. Mubarak предложил тазовую фиксацию, когда угол Cobb составляет более 40° и перекоса таза больше 10°, особенно у пациентов с МДД. Whitaker et al. сообщили, что у пациентов с перекосом таза меньше 15° можно обойтись без фиксации таза, с фиксацией, заканчивающейся на уровне L5. Khan получил 77% коррекции перекоса таза с фиксацией винтами крыльев подвздошных костей у пациентов с МДД при перекосе таза более 15°. Brook et al. достигли коррекции 63% перекоса таза у 17 пациентов с МДД при использовании Галвестон фиксации. Hitesh H. Modi сообщили, что пациенты, которые имеют перекоса таза менее 15°, и не имеют тазовой фиксации могут поддерживать коррекцию в течение длительного периода (потеря коррекции через 2 года 1,9%, при условии, что фиксирован L5 позвонок), а пациенты, которые имеют перекоса таза более 15° требуют фиксации таза для поддержания коррекции и баланса тела в течение длительного времени(потеря коррекции через 2 года 1,5%)(Gill I, Eagle M, Mehta JS, 2006).

По нашему мнению, необходимость фиксации таза определялась исходя из величины перекоса таза и возможности пациента самостоятельно передвигаться, однако лежачим пациентам следует расширять зону спондилодеза до таза всегда, для достижения сбалансированного позвоночника в положении сидя. Фиксация таза проведена у 34 (59%) пациентов при перекосе более чем на 15° на предне-задней рентгенограмме, выполненной сидя (или стоя). Методика Dunn-McCarthy (Рис. 34) проведена у 5 пациентов (8,6%) с малыми размерами тазовых костей (с гипоплазией таза), не позволяющими использовать транспедикулярные фиксаторы, сакро-пельвик фиксация транспедикулярными винтами непосредственно к стержню, либо через офсетные коннекторы (Рис 33) проведена у 29 (50%) пациентов. Во всех случаях удалось уменьшить перекос таза в среднем до 19°

У 11(19%) пациентов применена двухстержневая компоновка металлоконструкции, у 29(50%) – трехстержневая, у 16(28%) – черырехстержневая, пятистержневая фиксация проведена 2 (3%) пациентам.

Методика асимметричной фасетэктомии нижнего инструментированного позвонка проведена 5 (8,6%), ассиметричный TLIF 3(5,1%) пациентам. Данные вмешательства проведены пациентам, способным самостоятельно ходить с нижним уровнем фиксации L3-L4.

(а) (б)

Рис. 33. Внешний вид (а) узла пельвик-фиксации и рентгенограмма каудального отдела металлоконструкции (б) с офсетным коннектором

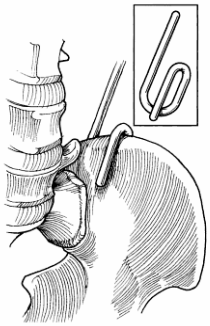

Рис. 34. Фиксация таза по методике Dunn-McCarthy

V.4. Результаты хирургического лечения

Сроки наблюдения после операции составили в среднем 36 месяцев (от 9 до 42). В результате лечения, коррекция сколиотической деформации в среднем составила 56% (с 84 до 33°).

Отдаленные сроки наблюдения включали в себя период от 12 месяцев до 3,5 лет. На данных этапах у всех оперированных больных проводилась оценка ортопедического статуса, рентгенография грудопоясничного отдела позвоночника в прямой и боковой проекциях стоя/сидя. Выполнялась спирография для динамической оценки функции внешнего дыхания. Для объективизации результатов лечения нами был использованы опросники SRS-22, SF- 36 и шкале VAS, разработанные для оценки самим пациентом своего состояния после оперативного лечения деформаций позвоночника.

Для оценки функции внешнего дыхания всем пациентам выполнялась спирография через 12, 24 месяца с момента операции. Сроки наблюдения составили от 12 месяцев до 3 лет. Контрольный осмотр производился от 2 до 3 раз в год.

При оценке эффективности лечения мы ориентировались на показатель послеоперационной коррекции и результаты анкетирования.

В I группе пациентов средний угол сколиотической дуги до операции 115,2°±9,2°скорригирован в среднем до 47,4°±9,1°по Cobb (Таб. 32). Средняя коррекция перекоса таза составила 14° (50%). Во всех случаях полученная коррекция превышала исходную мобильность позвоночника и в среднем составила 58,9% ($p<0,05$) от полной коррекции. Инструментальная коррекция, рассчитанная по формуле

$$Ic = \frac{Ac}{A} \times 100\%$$

Ic – индекс послеоперационной коррекции

Ac- степень послеоперационной коррекции

A- степень коррекции в положении лежа с тракцией

превышает естественную мобильность позвоночника и составляет 194,8%.

У всех пациентов отмечено улучшение контуров спины. Потеря коррекции основной дуги деформации за первые 12 мес. составила в среднем 3,7%. В дальнейшем на контрольных осмотрах потеря коррекции во фронтальной плоскости составила 4,47%, в сагиттальной – 3,9%, что расценено нами как хороший результат.

Таблица 32. Коррекция сколиотической деформации у пациентов I группы

Средний угол по Cobb сколиотической деформации при поступлении	Средний угол по Cobb сколиотической деформации после лечения	Степень послеоперационной коррекции	Индекс послеоперационной коррекции
115,2°±9,2°	47,4°±9,1°	58,9%	194,8%

Во II группе пациентов угол сколиотической деформации скорригирован в среднем до 63,9°±8,7°, исходно был 136,2°±7,4° по Cobb (Таб. 33). Средняя коррекция перекоса таза составила 15° (50%). Во всех случаях полученная коррекция превышала исходную мобильность позвоночника и в среднем составила 53,1% ($p<0,05$) от полной коррекции. Инструментальная коррекция превышает естественную мобильность позвоночника и составляет 230,2%.

Данные ортопедических осмотров свидетельствуют о значительном улучшении внешнего вида, улучшении качества жизни больных путем достижения удовлетворительного баланса тела в положении сидя. Потеря коррекции основной дуги деформации за первые 12 мес. составила в среднем 3%. В дальнейшем на контрольных осмотрах потеря коррекции во фронтальной плоскости составила 5,51%, в сагиттальной – 3,34%, что расценено нами как хороший результат.

Таблица 33. Коррекция сколиотической деформации у пациентов IIгруппы

Средний угол по Cobb сколиотической деформации при поступлении	Средний угол по Cobb сколиотической деформации после лечения	Степень послеоперационной коррекции	Индекс послеоперационной коррекции
136,2°±7,4°	63,9°±8,7°	53,1%	230,2%

В III группе ригидных сколиотических деформаций, оперированных двухэтапно, угол сколиотической деформации скорригирован в среднем до 59,7°±8,7°, исходно был 119,4°±9,5°по Cobb (Таб. 34). Во всех случаях полученная коррекция превышала исходную мобильность позвоночника и в среднем составила 50% (p <0,05) от полной коррекции. Инструментальная коррекция превышает естественную мобильность позвоночника и составляет 289,8%. Более высокий индекс послеоперационной коррекции по сравнению с ИПК 1 и 2 группы связан с тем, что этим больным выполняли вентральный релиз с последующей гало-гравитационной подготовкой, которая увеличила мобильность деформации, и позволила подготовить позвоночник пациентов к последующему корригирующему воздействию. У всех пациентов отмечено выраженное улучшение контуров спины и удовлетворительный баланс туловища. Потеря коррекции во фронтальной плоскости составила 6,21%, в сагиттальной – 5,56%, что расценено нами как хороший результат. При вычислении глобального фронтального и сагиттального баланса тела непосредственно после операции у всех пациентов группы отмечены показатели, вписывающиеся в границы нормы.

Таблица 34. Коррекция сколиотической деформации у пациентов IIIгруппы

Средний угол по Cobb сколиотической деформации при поступлении	Средний угол по Cobb сколиотической деформации после лечения	Степень послеоперационной коррекции	Индекс послеоперационной коррекции
119,4°±9,5°	59,7°±8,7°	50%	289,8%

В сагиттальном профиле позвоночника значение грудного кифоза после операции удалось приблизить к физиологическому (42°в среднем). Перекос таза уменьшен на 45% (с 34 °до 19 ° в среднем). Уменьшение глобального фронтального баланса составило с 28 мм до 12 мм в среднем (58%), что

позволило сидячим пациентам находиться в кресле-каталке в более физиологичном положении и испытывать меньший дискомфорт.

Функция внешнего дыхания также оценивалась с помощью стандартной спирографии и выполнялась до оперативного лечения и в сроки от 12 до 36 месяцев после оперативного лечения у всех пациентов (Таб. 32).

В зависимости от нозологии основного нейромышечного заболевания, и возможности пациентов ходить все пациенты были разделены на 2 группы.

В I группе, у сидячих пациентов на фоне тяжелых нейромышечных заболеваний до операции средняя предоперационная ЖЕЛ составила 1,43 л, то есть 39%; ФЖЕЛ составила 1,14 л, то есть 37% от теоретического значения, предоперационная ОФВ1 – 1,14 л, 41% от теоретического, а соотношение ОФВ1 / ЖЕЛ – 80%. По данным спирографии, преобладали резкие и значительные рестриктивные нарушения

Через 36 месяцев после хирургической коррекции сколиоза, несмотря на улучшение основных показателей функции внешнего дыхания, в среднем на 13,4%, дыхательная недостаточность по рестрективному типу остается достаточно выраженной.

Во II группе, у ходячих пациентов до операции средняя предоперационная ЖЕЛ составила 1,6 л, то есть 43,6%; ФЖЕЛ составила 1,4 л, то есть 45,4% от теоретического значения, предоперационная ОФВ1 – 1,4 л, 50% от теоретического, а соотношение ОФВ1 / ЖЕЛ – 84,4%. По данным спирографии, преобладали умеренные рестриктивные нарушения

Через 36 месяцев после хирургической коррекции сколиоза, отмечено улучшение основных показателей функции внешнего дыхания, в среднем на 28%, которые по своим значениям были близки к норме.

Таблица 35. Влияние коррекции позвоночника на функцию внешнего дыхания

Пациенты / Параметры	СМА, МД, ММЦ , FA		ДЦП, опухоль спинного мозга, сирингомиелия	
	до	Через 36 мес.	до	Через 36 мес.
VC(ЖЕЛ)	1080	1400	1600	2050
FVC(ФЖЕЛ)	973	1270	1358	1750
FEV1(ОФВ1)	932	1150	1350	1670
Индекс Тиффно	86,2%	82.1%	84.4%	81.5%
Улучшение ФВД	13.4%		28.1%	

Двигательный статус (Таб. 36), а также функциональное состояние пациентов (Таб. 37) оценивались при помощи модифицированной шкалы Rancho Los Amigos Hospital classification system (Seymour CJ, 1998) разработанной для пациентов с нарушением двигательных функций, до операции и через 6 и более месяцев после проведения хирургического вмешательства.

Анкетированию подверглись 54 пациента (или их родители при малом возрасте или при неспособности отвечать на вопросы), со сроком от 6 мес после хирургического вмешательства. Согласно шкале, Rancho Los Amigos Hospital classification system различают 5 уровней двигательной активности: пациент может передвигаться без посторонней помощи, передвижение возможно с поддержкой, пациент может сидеть без поддержки, пациент сидит с поддержкой, больной «прикован к постели». В таблице 36 представлено изменение уровня (класса) двигательной активности после проведения хирургического вмешательства.

Таблица 36. Классы двигательной активности пациентов до и после хирургического лечения

Классы двигательной активности	До операции	После операции
1 класс: пациент может передвигаться без посторонней помощи	24%	34%
2 класс: передвижение возможно с поддержкой	12%	26%
3 класс: пациент может сидеть без поддержки	23%	29%
4 класс: пациент сидит с поддержкой	25%	11%
5 класс: больной «прикован к постели».	16%	0%

Таблица 37. Динамика функционального состояния пациентов, оперированных по поводу нейро-мышечного сколиоза после хирургического вмешательства

Критерии	Улучшение	Без изменений	Ухудшение
Баланс туловища сидя	100%	0	0
Внешний вид	87%	13%	0
Транспортировка	85%	15%	0
Самообслуживание	65%	35%	0
Болевой синдром	53%	47%	0
Дыхательная функция	95%	5%	0

В ходе тестирования пациентов анкетами SRS – 22 (Таб. 38), SF-36 (Таб. 39), VAS установлено, что самооценка значительно повышается после оперативного лечения у пациентов всех 3 групп, независимо от метода лечения и сохраняется повышенной в течение всего периода наблюдения. Удовлетворенность результатами лечения за счет улучшения социальной адаптации и самооценки пациентов: улучшились показатели функциональной активности, пациенты стали лучше переносить физические нагрузки и справляться с жизненными стрессами, также было отмечено улучшение внешнего вида пациента после операции и, наконец, снижение болевого синдрома. Высокие баллы в шкале SF свидетельствуют о значительном увеличении социальных контактов, повышении уровня общения в связи с улучшением физического и эмоционального состояния. Высокие показатели VT, анкеты SF-36, свидетельствуют о том, что через 3 года с момента оперативного лечения у пациентов появилось много сил и энергии для ведения полноценной жизнедеятельности.

Высокая степень удовлетворенности результатом операции остается неизменной в течение всего периода послеоперационного наблюдения у всех пациентов. Согласие на оперативное вмешательство на тех же условиях через 36 месяцев дали бы подавляющее большинство (90%) опрашиваемых.

Таблица 38. Результаты SRS-опроса пациентов в виде среднего балла по 5-балльной шкале

Группы	До операции			Через 3 года после операции			P
	I	II	III	I	II	III	
Боль	2.4	2.4	2.7	4.2	4.0	4.6	< 0,05
Внешний вид	2	2.2	2.4	4.6	4.8	4.7	< 0,05
Функциональная активность	2.2	2.2	2.3	4.2	4.4	4.4	< 0,05
Психическое здоровье	3	3	3.7	4.4	4.4	4.6	< 0,05

Таблица 39. Оценка результатов хирургического лечения пациентов с нейромышечными сколиозами с применением опросника SF-36

	До операци			Через 3 года после операции			P
	I	II	III	I	II	III	
Функциональная активность	35.2	34.9	33.8	63.5	65.2	67.95	< 0,05
Психическое здоровье	51.6	51.9	49.0	84.3	84.7	85.6	< 0,05

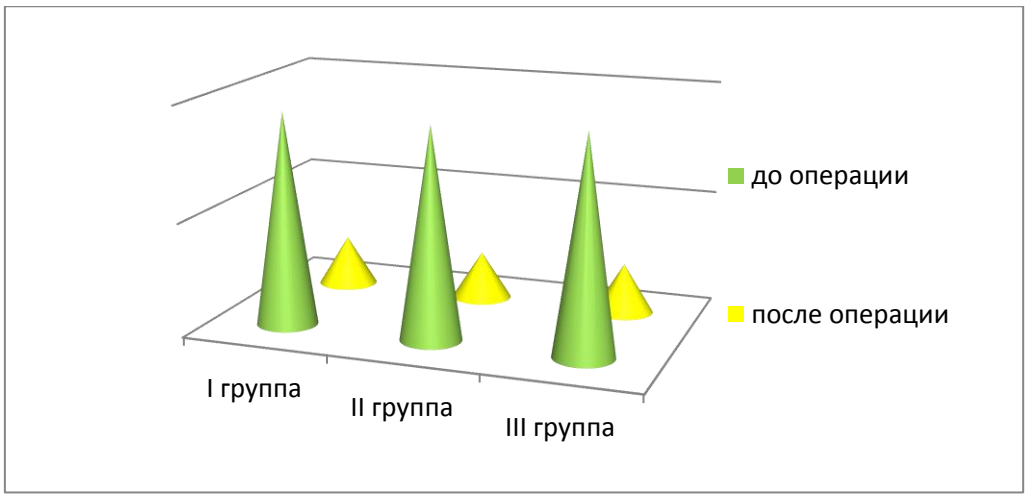

Рис. 35. Оценка результатов хирургического лечения пациентов с применением опросника VAS

Клинический пример 4.

Пациентка Ш, 12 лет находилась на оперативном лечениис диагнозом: Нейромышечный грудо-поясничный сколиоз 4 ст. на фоне спинальной мышечной атрофии 2 типа. Наблюдается с данным диагнозом с 2-летнего возраста. До 4-5 летнего возраста самостоятельно передвигалась, затем нарастал прогрессирующий тетрапарез. При поступлении нижний грубый вялый парапарез и верхний умеренный парапарез. При поступлении жалобы на наличие деформации позвоночника и грудной клетки, боли, быстрая утомляемость мышц спины. Пациентка передвигается на инвалидном кресле, в положении сидя испытывает значительный дискомфорт из-за выраженного дисбаланса туловища. Использует полужесткий грудопоясничный корсет. По снятии корсета комбинированная лордосколиотическая деформация (Рис. 36). По данным рентгенографии позвоночника угол сколиотической деформации составляет 76° в грудном и 85°в поясничном отделах, грудной лордоз -35°. Перекос таза: 36°.

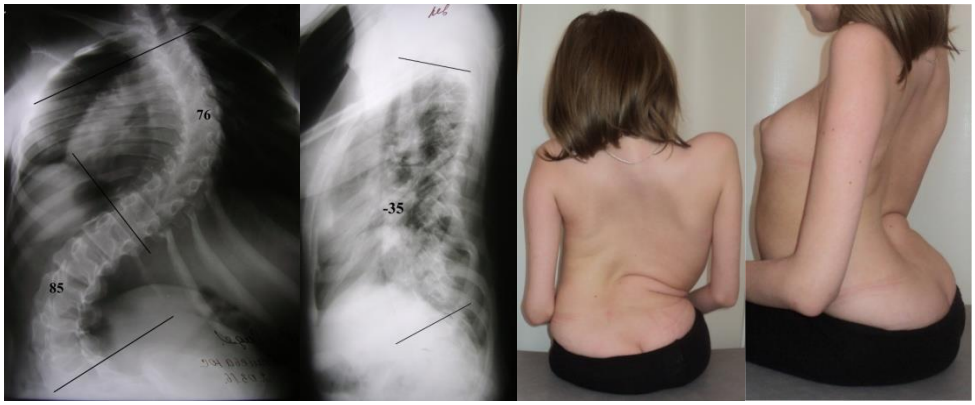

Рис. 36. Пациентка 12 лет. Рентгенограммы и внешний вид при поступлении.

Пациентке проведено оперативное вмешательство дорсальная коррекция и фиксация позвоночника винтовой металлоконструкцией (Рис. 37). После субпериостального скелетирования паравертебральных мышц произведена задняя мобилизация позвоночника: многоуровневая остеотомия по Ponte, после достижения удовлетворительной мобильности проведена коррекция и фиксация позвоночника. Проведена тотальная инструметация на 18 уровнях 36 транспедикулярными фиксаторами.

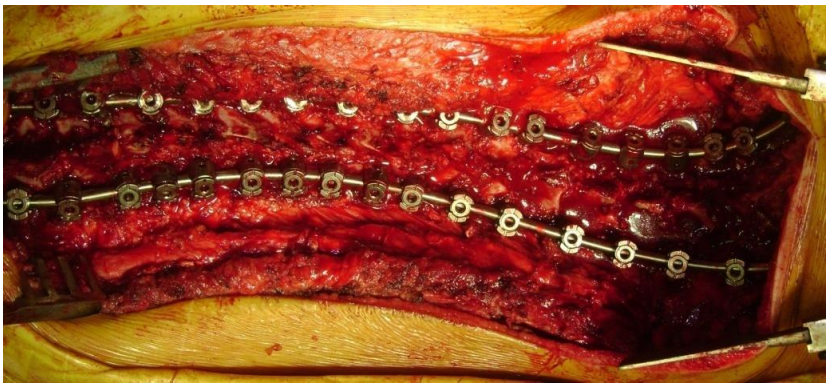

Рис. 37. Интраоперационное фото: тотальная инструментация грудо-поясничного отдела 36 транспедикулярными винтами с уровня Th1 по S1.

Продолжительность операции – 5 часов 10 минут, интраоперационная кровопотеря – 950 мл. Коррекция сколиотической деформации составила с 76° грудной и 85° поясничной дуг до 18/28 градусов соответственно, что составило 75% для грудной и 70% для поясничной дуги. Грудной кифоз скорректирован с лордосколиоза (-35°) до кифоза в 10 °, коррекция наклона составила с 36 до 17 °(52%). (Рис. 38).

Рис. 38. Пациентка 12лет. Внешний вид и рентгенограммы до и после лечения.

Пациентка активирована на 2 сутки после вмешательства, в положении сидя отмечено устранение дисбаланса туловища, значительная коррекция сколиотической и кифотической деформации. Рана зажила первичным натяжением, швы сняты на 12 сутки. При контрольном осмотре через 3 и 6 месяцев болевой синдром в спине купирован, значительно улучшилось самообслуживание пациентки, нормализовалась работа органов желудочно-кишечного тракта. По данным рентгенограмм металлоконструкция стабильна, потери коррекции не отмечено. При исследовании функции внешнего дыхания регистрировано увеличение жизненной емкости легких (через 6 мес. после оперативного лечения) на 15 %.

V.5. Предоперационная гало-тракция при лечении нейромышечных сколиозов

Вопрос об эффективности и целесообразности *предоперационной гало-тракции* при лечении паралитических деформаций позвоночника окончательно не решен, что послужило нам поводом к проведению исследования, основной целью которого стала оценка влияния тракционной предоперационной подготовки на степень коррекции нейромышечных деформаций позвоночника.

Слепым методом пациенты были распределены на две равные сопоставимые группы по 25 человек.

Пациентам 1-й группы проводили одноэтапное вмешательство – дорсальную коррекцию в условиях гало-тракции и остеотомию по Ponte на вершине деформации, угол сколиотической деформации варьировался от 88° до 136° (в среднем 115±5°). При выполнении тракционного теста сколиотическая дуга корригировалась до 75±5° (p <0,05). Средний возраст пациентов составил 16 лет.

Во 2-й группе угол сколиотической деформации варьировался от 90° до 130° (в среднем 112±5°). При выполнении тракционного теста сколиотическая дуга корригировалась до 72±5° (p <0,05). Средний возраст пациентов составил 18 лет. Пациентам 2-й группы проводили двухэтапную коррекцию – монтаж гало-кольца, постепенная гало-гравитационная тракция в течение 12-14 дней в кресле-каталке с последующей дорсальной коррекцией и остеотомией по Ponte.

В результате одноэтапного оперативного лечения степень послеоперационной коррекции деформации составила 55% (в среднем 63°). При двухэтапном лечении степень послеоперационной коррекции деформации составила 56% (в среднем 60°).

Результаты и обсуждение.

В 1-й группе продолжительность операции составила 390±15 мин, интраоперационная кровопотеря — 1300 мл, во 2-й группе — 360±15 мин и

1000 мл соответственно. Сроки наблюдения после операции составили от 12 мес до 5 лет (в среднем 3 года). В результате одноэтапного оперативного лечения угол сколиотической деформации по Cobb составил 52±5°, т.е. коррекция составила 55%. Перекос таза уменьшен в среднем на 50%. При двухэтапном лечении угол сколиотической деформации по Cobb составил 50±5°, степень послеоперационной коррекции деформации составила 56% (в среднем 53°), перекос таза уменьшен на 51% (в среднем до 12° (Таб.40).

Таблица 40. Коррекция сколиотической деформации до и после лечения

Тип хирургического вмешательства	Средний угол по Cobb сколиотической деформации при поступлении	Средний угол по Cobb сколиотической деформации после лечения	Степень послеоперационной коррекции
дорсальная коррекция в условиях гало-тракции +Ponte	115° (±5°)	52°(±5°)	55%
1) наложение гало-кольца постепенная гало-тракция в течение 12-14 дней 2) дорсальная коррекция в условиях гало-тракции + Ponte	112°(±5°)	50°(±5°)	56%

Проведенное анкетирование в сроки более 12 мес после вмешательства показало удовлетворенность результатами лечения за счет улучшения социальной адаптации и самооценки пациентов: вдвое улучшились показатели физического и психического здоровья, пациенты стали лучше переносить физические нагрузки и справляться с жизненными стрессами, также было отмечено улучшение внешнего вида пациента после операции и, наконец, снижение выраженности болевого синдрома и улучшение функции дыхания. Результаты лечения проанализированы по анкетам-опросникам: SRS-22, SF-36, VAS (Таб. 41, 42, 43).

Таблица 41. Данные опросника SRS-22

	До операции		После операции		P
	I	II	I	II	
Боль	2.4	2.4	4.4	4.7	<0.05
Внешний вид	2.0	2.2	4.6	4.8	<0.05
Функциональная активность	2.2	2.2	4.2	4.4	<0.05
Психическое здоровье	3	3.0	4.4	4.4	<0.05

Таблица 42. Данные опросника SF-36

	До операции		После операции		P
	I	II	I	II	
Физическое здоровье	35.2	34.9	63.5	65.2	<0.05
Психическое здоровье	51.5	51.7	84.3	84.7	<0.05

Таблица 43. Данные опросника VAS

I группа		II группа		P
до операции	после операция	до операции	после операция	
7.4	2.2	7.3	2.2	<0.05

Высокая степень удовлетворенности результатом операции остается неизменной в течение всего периода послеоперационного наблюдения у всех пациентов. Согласие на оперативное вмешательство на тех же условиях через 12 мес. дали бы подавляющее большинство (90%) опрошенных.

Оценке влияния гало-гравитационной тракции на результат оперативной коррекции деформации при нейромышечных сколиозах посвящен ряд исследований. K. Seller и соавт. проанализировали 2 группы больных с тяжелыми нейромышечными деформациями позвоночника. В 1-й группе (n=8) предоперационная гало-тракция проводилась, во 2-й (n=17) — нет. Коррекция сколиотической деформации по Cobb в 1-й группе составила 59%, во 2-й — 57%. Авторы пришли к заключению, что в отсутствие особых показаний к гало-тракции ее не следует применять в качестве стандартной процедуры при лечении нервно-мышечных деформаций, так как полученная

разница степени послеоперационной коррекции деформации в двух группах статистически незначима (p=0,19).

K. Watanabe и соавт. считают, что гала-гравитационная тракция может быть эффективной в качестве предоперационной подготовки у пациентов с тяжелым нейромышечным сколиозом (≥100° по Cobb). Однако в своей работе он не описывает количество дней тракционной подготовки и методику хирургического лечения.

Полученные в ходе настоящего исследования результаты в целом согласуются с данными, полученными другими исследователями, однако следует отметить, что ранний послеоперационный период у пациентов 2-й группы протекал благоприятней — требовалось меньшее количество реанимационных койко-дней (в среднем 1,5 койко-дня против 2,25 койко-дня в 1-й группе). Болевой синдром в области послеоперационной раны был менее выражен, что позволило активизировать пациентов 2-й группы на 2-е–3-и сутки и являлось основным мероприятием по профилактике и борьбе с осложнениями со стороны органов дыхания. Также в 1-й группе отмечено большее количество послеоперационных нарушений со стороны желудочно-кишечного тракта (в среднем вдвое чаще встречались явления гастростаза и дискинезии желчевыводящих путей). Причиной этого, по-видимому, является резкое единовременное изменение относительного положения органов брюшной полости и диафрагмы, что обусловливает формирование комплекса висцеро-висцеральных рефлексов с нарушением функции желудка и кишечника.

Данное исследование показало, что предоперационная гало-гравитационная тракция не влияет на степень послеоперационной коррекции мобильных нейромышечных деформации позвоночника, так как полученная разница степени послеоперационной коррекции деформации в двух группах статистически незначима (p=0.19). По нашему мнению, предоперационную гало-гравитационную тракцию возможно проводить только при тяжелых и сверхтяжелых деформациях, где угол сколиотической деформации более 100º

по Cobb, а также при ригидных деформациях, если при выполнении тракционного теста сколиотическая дуга корригируется менее чем на 30%.

Клинический пример 5

Пациентка М.,14 лет, находилась на лечении с диагнозом: нейромышечный, левосторонний грудной кифосколиоз, 4 степени на фоне ДЦП. Из анамнеза известно, что диагноз ДЦП поставлен в детстве. В детском возрасте была выявлена сколиотическая деформация позвоночника, увеличивающаяся по мере роста. В возрасте 11 лет отмечена наибольшая прогрессия деформации. Выполнено рентгенологическое обследование грудопоясничного отдела позвоночника – угол сколиотической деформации по Cobb стоя 106° (Рис. 39), при тракционном тесте 69°, ИМ=65,1%, кифотической – 80°. Учитывая клинико-рентгенологическую картину, 15.10.12 выполнено оперативное лечение: дорсальная стабилизация и коррекция грудопоясничного отдела позвоночника металлоконструкцией в условиях интраоперационной гало-тракции. Остеотомия по Ponte на вершине деформации. Задний спондилодез аутокостью.

Клинически у пациентки отмечено улучшение сагиттального и фронтального профиля (Рис. 41). Коррекция сколиотической деформации составила 71º (67%) (с 106° до 35° по Cobb (Рис. 40).

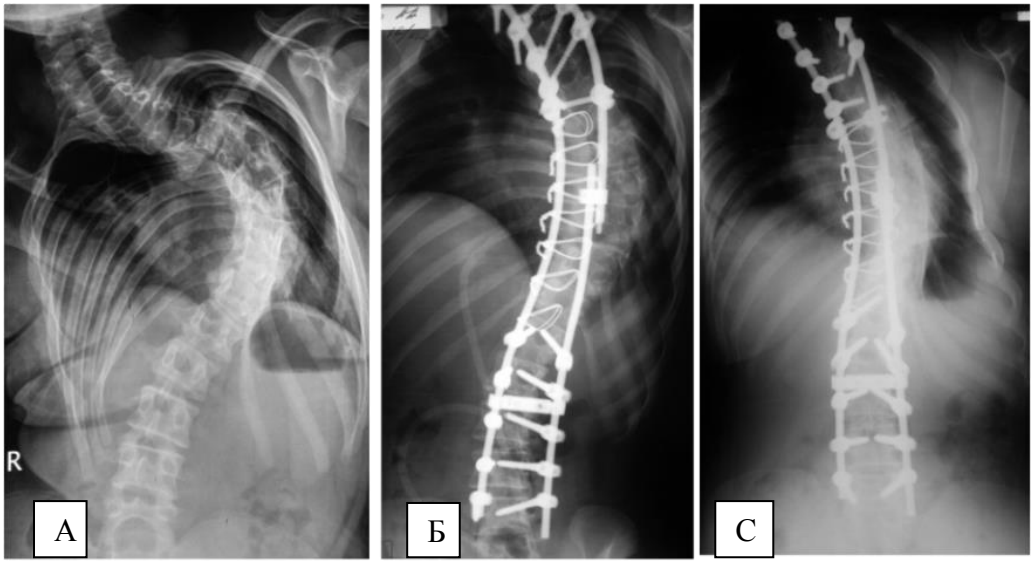

Рис. 39. Рентгенограммы: а) до операции, б) после операции, с) через 3 года с момента операции

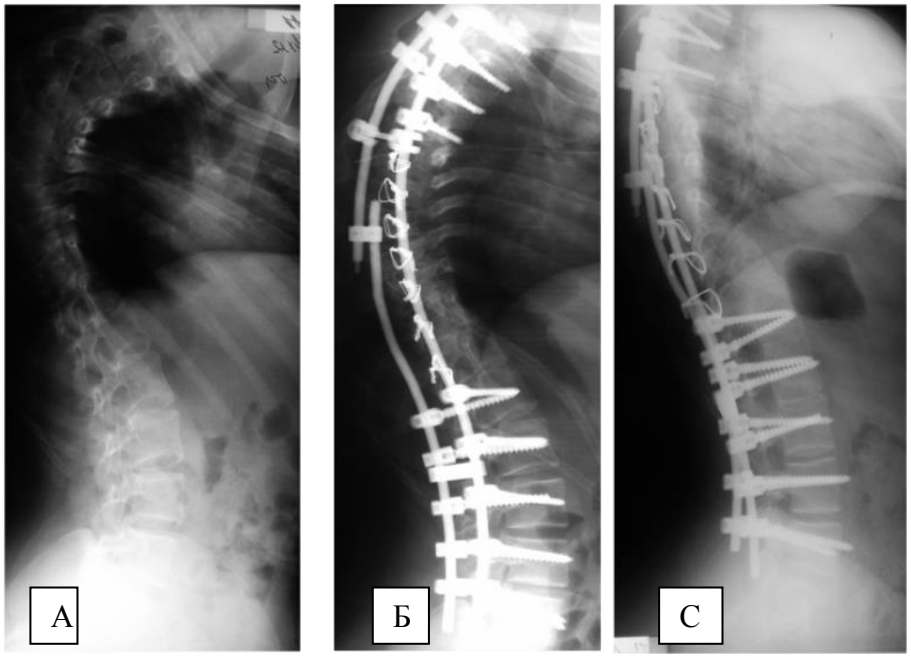

Рис. 40. Рентгенограммы: А) до операции, Б) после операции, С) через 3 года с момента операции

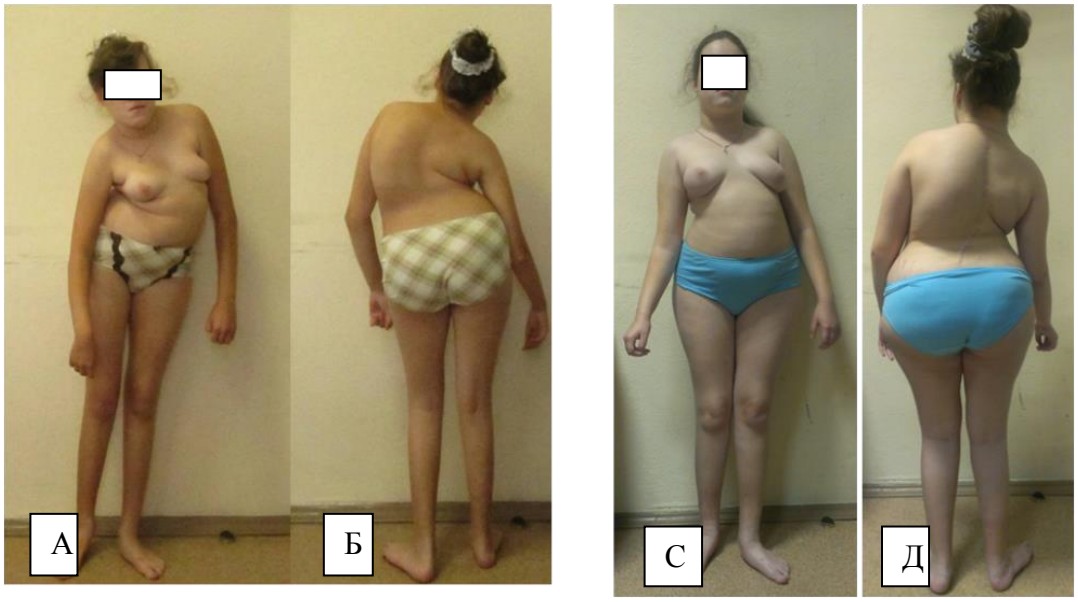

Рис. 41. Вид пациентки: А), Б) до операции; С), Д) через 3 года с момента операции

Клинический пример 6

Пациент П. 25 лет, находился на лечении с диагнозом: нейромышечный, левосторонний грудной сколиоз 4 степени на фоне ДЦП. В возрасте 12 лет отмечена наибольшая прогрессия деформации. Выполнено рентгенологическое обследование грудопоясничного отдела позвоночника – угол сколиотической деформации по Cobb стоя 96° (Рис. 42), при тракционном тесте – 62°, ИМ=64,5%. Учитывая клинико-рентгенологическую картину, 08.05.14 выполнено оперативное лечение: Наложение гало-кольца. 23.05.14 выполнено оперативное лечение: дорсальная стабилизация и коррекция грудопоясничного отдела позвоночника металлоконструкцией в условиях интраоперационной гало-тракции. Остеотомия по Ponte на вершине деформации. Задний спондилодез аутокостью.

Клинически у пациента отмечено улучшение сагиттального и фронтального профиля. Коррекция сколиотической деформации составила 54º (56%) (с 96° до 42° по Cobb (Рис. 43).

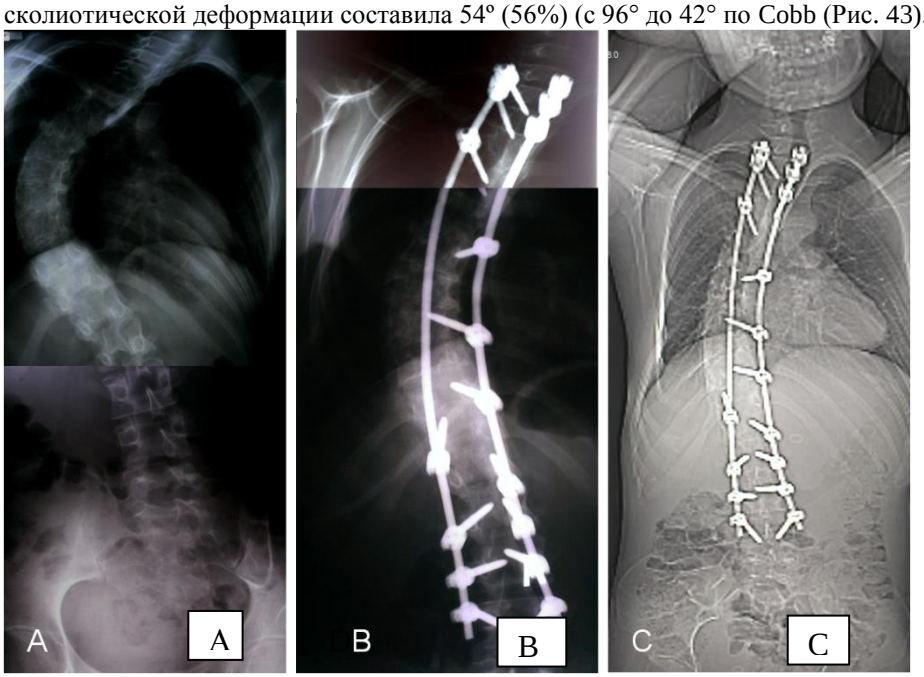

Рис. 42 Рентгенограммы: а) до операции, в) после операции, с) через 3 года с момента операции

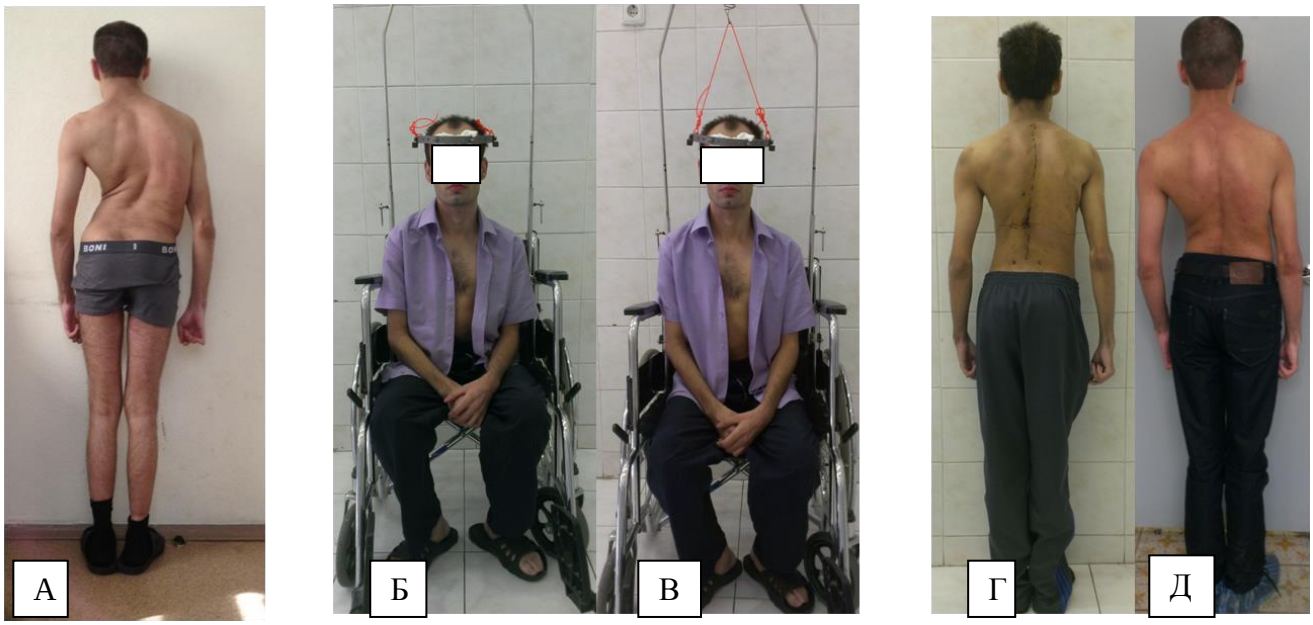

Рис. 43 Вид пациента: А) до операции; Б) без гало-тракции; В) с гало-тракцией; Г) после операции; Д) через 3 года с момента операции

V.6. Осложнения, возникающие при лечении паралитических деформаций позвоночника

По сравнению с идиопатическим сколиозом, хирургическое лечение нейромышечного сколиоза связано с высоким риском осложнений и более высоким риском внутрибольничной смертности. По данным литературы, процент послеоперационных осложнений находится в диапазоне от 24% до 75% (SarwarkJ, SarwahiV., 2007).

Проанализировав результаты хирургического лечения 50 пациентов с тяжелыми нейромышечными деформациями позвоночника (Таб. 44), осложнения были зафиксированы общим количеством – 8 случаев (20%), что в целом несколько ниже средних показателей осложнений, представленных в литературе.

Таблица 44. Послеоперационные осложнения

Осложнения	Количество пациентов
Инфекционные: нагноение послеоперационной раны (не потребовавшее демонтажа металлоконструкции)	6
Плексит плечевого сплетения	1
Нестабильность металлоконструкции, обусловленная смещением металлоимпланта	1

Инфекционные осложнения, по данным литературы, у этой категории пациентов развиваются с частотой до 15%, причем в большинстве случаев это поверхностные нагноения, требующие перорального или внутривенного введения антибиотиков.

В раннем послеоперационном периоде, у 6 пациентов отмечено повышение температуры тела до фебрильных значений, по данным лабораторных исследований, отмечался лейкоцитоз со сдвигом лейкоцитарной формулы влево, повышенное СОЭ. При УЗИ исследовании выявлены гематомы в области средней трети и нижнего полюса послеоперационной раны (Рис. 44). Главной причиной данного осложнения являются неполноценность и дефицит паравертебральной мускулатуры, вследствие атрофии мышц и замещения мышечных волокон соединительной и жировой тканями.

Данным пациентам проводилась вторичная хирургическая обработка раны, эвакуация гематомы. Во всех 6 случаях раны были инфицированы золотистым стафилококком (Staphylococcus aureus), подтвержденным при микробиологическом исследовании. Санация раны выполнялась открыто, проводились ежедневные перевязки с обильным промыванием растворами антисептиков. Параллельно пациенты получали антибактериальную терапию; препаратом выбора был ванкомицин в дозировке 7,5 мг/кг каждые 6 часов внутривенно-капельно. Во избежание различных побочных реакций, инфузия препарата продолжалась не менее 60 минут. Состояние раны оценивалось визуально и по результатам посева с краёв раны. При наличии стерильного посева в отделяемом материале и розовых грануляций в ране, выполнялось наложение вторичных швов с установкой приточно-отточной промывной системы (Рис. 44 б). Затем пациентам проводились ежедневные перевязки и промывания дренажной системы растворами антисептиков. Каждые 3 дня осуществлялся микробиологический контроль отделяемого из раны. При получении стерильных посевов дренажная система удалялась.

(а) (б)

Рис. 44. а) Нагноение раны; б) установка дренажной промывной системы

У больных с нейромышечными деформациями позвоночника легочные осложнения являются наиболее грозными и встречаются с частотой от 20% до 40%. К ним относятся длительно существующие ателектазы, требующие оксигенотерапии; продленная интубация (свыше 48 часов), причем во всех этих случаях отмечается развитие ателектаза; пневмония; дыхательная недостаточность, требующая повторной интубации и длительной ИВЛ.

Сердечно-сосудистые осложнения, по данным литературы встречаются с частотой от 10% до 14%. К сердечно-сосудистым осложнениям относятся острая коагулопатия, ассоциированная с одномоментной массивной кровопотерей; частые желудочковые экстрасистолы; остановка сердца.

Острая сердечно-сосудистая и дыхательная недостаточность при хирургии тяжелых нейромышечных деформаций по данным литературы является причиной смерти около 10% больных. Осложнения, связанные с нестабильностью металлоконструкции, у данной категории пациентов по данным литературы встречаются в 12.5% случаев.

Нами была выявлена нестабильность нижнего полюса металлоконструкции у пациентки 18 лет с тяжёлой сколиотической деформацией на фоне амиотрофии Вердинга-Гоффмана II типа (Рис 45). Через 1 год после операции на контрольных рентгенограммах выявлена резорбция в области винтов нижнего полюса металлоконструкции (транспедикулярных винтов, установленных в крылья подвздошных костей), с миграцией левого винта в полость малого таза, что привело к выраженному болевому синдрому в области живота и к потере послеоперационной коррекции.

Учитывая клинико-рентгенологическую картину, пациентке выполнена операция в объеме перемонтажа нижнего полюса металлоконструкции с проведением транспедикулярных винтов в крылья подвздошных костей большего диаметра с использование костного цемента.

Рис. 45. Нестабильность металлоконструкции и ее устранение

Послеоперационные неврологические осложнения у пациентов с нейромышечными заболеваниями, по данным литературы, встречаются около 3% случаев, и, как правило, связаны с неправильной укладкой пациентов на операционном столе. Среди наших пациентов, плексит правого плечевого сплетения отмечен у 1-ой пациентки (Рис 46). Развился в послеоперационном периоде вследствие позиционного сдавления плечевого сплетения во время операции. Профилактикой осложнения является соблюдение технологии укладки пациента на операционный стол, использование вспомогательных мягких валиков и подушек в местах повышенного сдавления мягких тканей туловища. Пациентке проводился массаж верхней конечности, ЛФК и физиотерапия, консервативная терапия, иммобилизация повязкой пораженного сустава. Через 1,5 мес. у пациентки данное состояние было купировано.

Рис. 46. Вид пациентки с послеоперационным правосторонним плекситом

Резюме

В результате проведенной коррекции нейромышечных деформаций отмечено увеличение двигательной активности пациентов, появление возможности сидеть лежачим больным (все пациенты с 5 классом активности перешли в 4 и 3 класс активности), улучшить самообслуживание (у 65%), и транспортировку (у 85%) пациентов, а также улучшить дыхательную функцию (95%) и снизить болевой синдром (53%).

Дискутабельным остается вопрос о целесообразности фиксации таза при его перекосе. По нашему мнению, нижнюю границу винтовой имплантации у пациентов с паралитическими деформациями целесообразно определять исходным неврологическим статусом (степень активных движений в ногах) и перекосом таза.

Доказано, что у пациентов с тяжелыми мобильными паралитическими деформациями предоперационная гало-гравитационная тракция не влияет на степень послеоперационной коррекции деформации позвоночника. Данный вид предоперационной подготовки может быть рекомендован в лечении пациентов, у которых угол сколиотической деформации превышает 100° по Cobb.

Таким образом, протяженная С-образная грудопоясничная деформация с перекосом таза, характерная для нейромышечных сколиозов, требует

многоуровневой протяженной фиксации от верхнегрудных позвонков до нижнепоясничных сегментов или гребней подвздошных костей.

Как правило, деформации при нейромышечных сколиозах достаточно мобильны и, следовательно, не требуют переднего мобилизующего этапа (торакотомии/люмботомии и переднего релиза межпозвонковых структур).

Тотальный спондилодез (фиксация крестца и подвздошных костей) проводится при отсутствии активных движений в нижних конечностях и перекосе таза более, чем 15°. При отсутствии перекоса таза - фиксация до L4 или L5. Пациентам, передвигающимся самостоятельно (сколиоз на фоне детского церебрального паралича) без перекоса таза - фиксация до L4, что позволяет сохранить мобильные дистальные сегменты позвоночника.

Проведенное лечение пациентов с нейромышечными деформациями показало высокую удовлетворенность результатами лечения за счет улучшения их социальной адаптации, значительного косметического эффекта после операции, снижение болевого синдрома и улучшением функции самообслуживания.

Глава VI. Резекция позвоночного столба (VCR) при коррекции тяжелых деформаций позвоночника

Методика резекции позвоночного столба VCR (Vertebral Column Resection) заключается в циркулярной остеотомии позвоночника на вершине искривления с его одномоментной инструментальной коррекцией [24].

Выполнение VCR возможно из заднего или комбинированного доступов. Тело резецируемого позвонка удаляется полностью, за исключением передней части и передней продольной связки, так как сохранение данных структур влияет на скорость и качество формирования переднего спондилодеза. Показаниями к данному виду остеотомии являются: ригидный дисбаланс туловища и ригидная деформация позвоночного столба более 80˚ во фронтальной плоскости.

Количество резецируемых позвонков определяется размерами самой дуги. При выраженной угловой деформации резекция выполняется на вершине искривления; при более пологой деформации возможно удаление 2 позвонков.

За период с 2008 по 2015 гг. с использованием методики VCR прооперировано 15 пациентов в возрасте от 4 до 18 лет с грубыми ригидными деформациями позвоночника. Коррекция деформации у всех пациентов при тракционном тесте была меньше 25°. У 5 пациентов были врожденные кифозы, угол деформации превышал 90°, у 10 – кифосколиотические деформации, средний угол сколиотической дуги – 83°, средний угол кифотической дуги – 81°. У 10 больных в анамнезе были операции по коррекции сколиотической деформации (ревизионная хирургия), у 5 операция была первичной (Таб. 45).

Таблица 45. Характеристика пациентов, пролеченных по методике VCR

Пациент,№	Возраст, лет	Пол	Вид деформации	Первичная операция	Операция VCR	Длительность операции, ч	Кровопотеря, мл	Срок наблюдения, лет
1	4	м	Врожденный кифоз	Нет	Одноэтапная	7	500	6
2	4	ж	Врожденный кифоз	Нет	Одноэтапная	7	500	6
3	5	м	Врожденный кифоз	Да	Одноэтапная	6	600	6
4	4,5	ж	Врожденный кифоз	Да	Одноэтапная	5	400	5
5	9	м	Врожденный кифоз	Нет	Одноэтапная	7	1000	4
6	7	м	Врожденный кифоз	Нет	Одноэтапная	6	700	2
7	8	ж	Врожденный кифоз	Да	Одноэтапная	8	900	1
8	9	ж	Врожденный кифоз	Нет	Одноэтапная	8,5	1100	6
9	8	ж	Врожденный кифоз	Да	Одноэтапная	8	1000	6
10	14	м	Идиопатический кифосколиоз	Нет	Одноэтапная	6	2400	5
11	15	ж	Идиопатический кифосколиоз	Нет	Одноэтапная	7	2500	2
12	18	ж	Идиопатический кифосколиоз	Нет	Одноэтапная	6,5	3000	1
13	16	м	Идиопатический кифосколиоз	Да	Одноэтапная	7	3500	5
14	16	м	Идиопатический кифосколиоз	Нет	Двухэтапная	7	2600	4
15	17	м	Идиопатический кифосколиоз	Нет	Двухэтапная	6	3000	4

У 9 пациентов при VCR осуществляли резекцию одного тела позвонка, у 6 – двух тел позвонков на вершине искривления. Неврологическая симптоматика в виде парезов и параличей отмечена у 6 пациентов. При коррекции и фиксации позвоночника у 11 пациентов использовали транспедикулярные винты, у 4 – гибридную конструкцию (винты + крючки + проволока). У 8 пациентов во время операции проводили мониторинг спинного мозга с использованием вызванных соматосенсорных и двигательных потенциалов на аппарате «inomedisiomsystem». У 13 больных VCR проводили одномоментно, только из заднего доступа (PVCR), у двух пациентов первый этап проводили из переднего доступа, второй этап из заднего доступа с интервалом в 7–10 дней. Методика двухэтапного подхода

следующая: осуществляли передний доступ из торакотомного или торакофренолюмботомного доступа, выделяли тела позвонков на вершине деформации с перевязкой или коагуляцией сегментарных сосудов. Проводили деканцеляцию тел позвонков на вершине деформации (предварительно выполняли дискэктомию). Деканцеляцию проводили до передней продольной связки, затем фрагменты тел позвонков измельчали и укладывали в зону дефекта после резекции. Надкостницу и мышцы подшивали в зоне деканцеляции таким образом, чтобы удержать мелкие фрагменты от смещения. Плевральную полость дренировали, рану послойно ушивали. Далее, вторым этапом через 7-10 дней осуществляли задний доступ к позвоночнику, устанавливали опорные элементы, монтировали временный стержень с одной стороны и выполняли ляминэктомию на вершине деформации с резекцией корней дуг. Затем поэтапно проводили коррекцию деформации путем постепенного изгибания стержней при помощи ручных сгибателей (in situ). После достижения коррекции выполняли тотальную декортикацию и задний спондилодез.

Методика PVCR. При укладке пациента на животе использовали гелевые подушки под выступающие части тела и поролоновую подкладку для исключения компрессии органов брюшной полости и адекватной экскурсии грудной клетки. Интраоперационная гало-тракция была умеренной, использовалась у всех больных, грузом 2–3 кг. Использование больших грузов опасно из-за риска перерастяжения спинного мозга. Очень важно добиться стабильного положения тела во время длительной операции. Основное назначение гало-аппарата – жесткая фиксация головы и верхнегрудного отдела в физиологическом положении и исключение компрессии на глаза и лицо при длительной операции, так как трехколонная вертебротомия занимает по продолжительности 5-6 часов.

Клинический пример 7

Пациентка А., 18 лет. В 11-летнем выполнена двухэтапная хирургическая коррекция кифосколиотической деформации и фиксация позвоночника крюковой системой фиксации (Рис. 47).

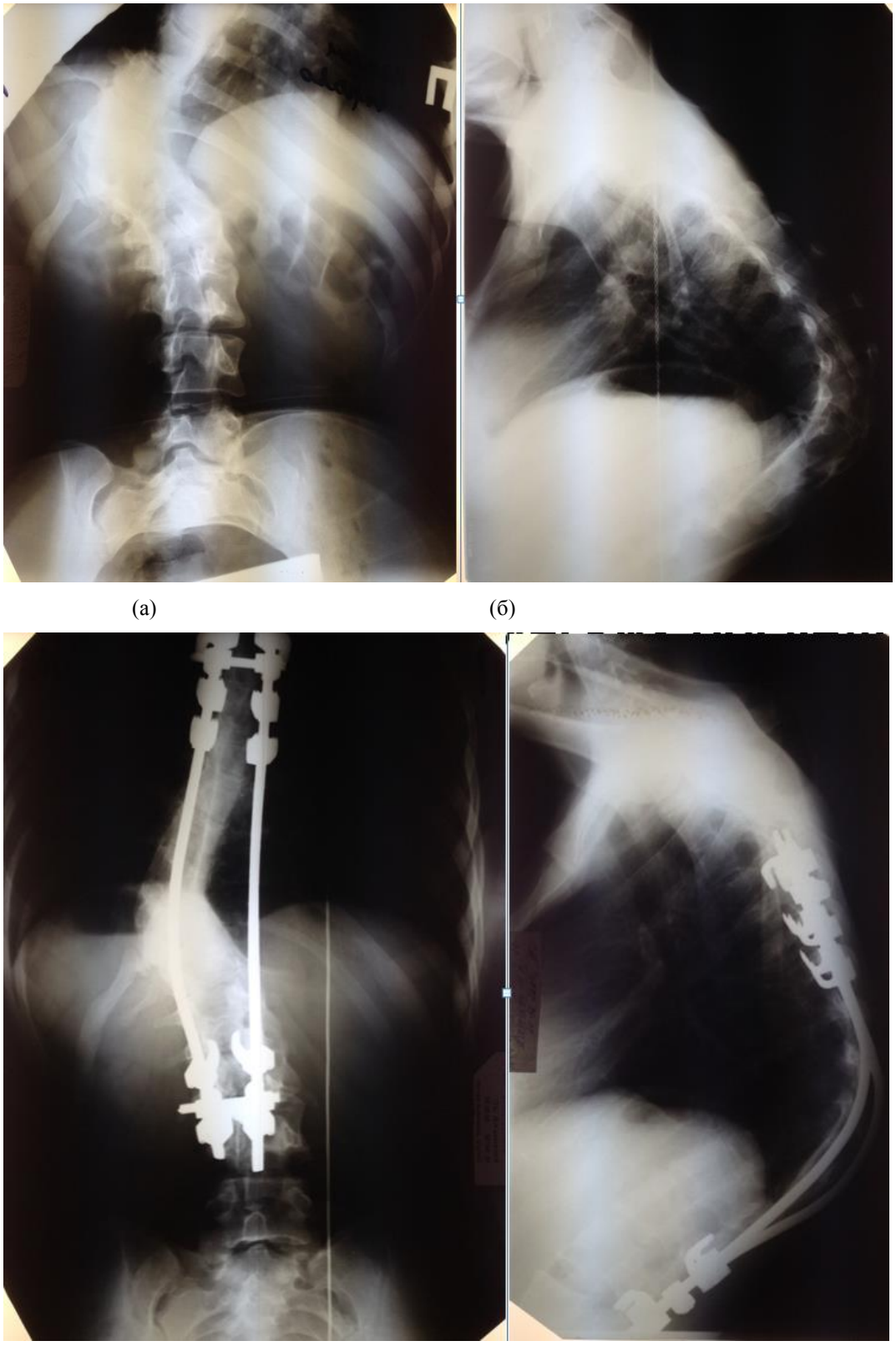

(а) (б)

(в) (г)

Рис. 47. Спондиллограммы до (а,б) и после (в,г) двухэтапной хирургической коррекции кифосколиотической деформации и фиксация позвоночника крюковой системой фиксации

Через 3 года пациентка обратилась с жалобами на наличие свищевого хода с гнойным отделяемым в области вершины кифотической деформации. В связи с чем выполнено удаление эндокорректора, иссечение свищевого хода.

По данным КТ определяется протяженный задний спондилодез (Рис. 48)

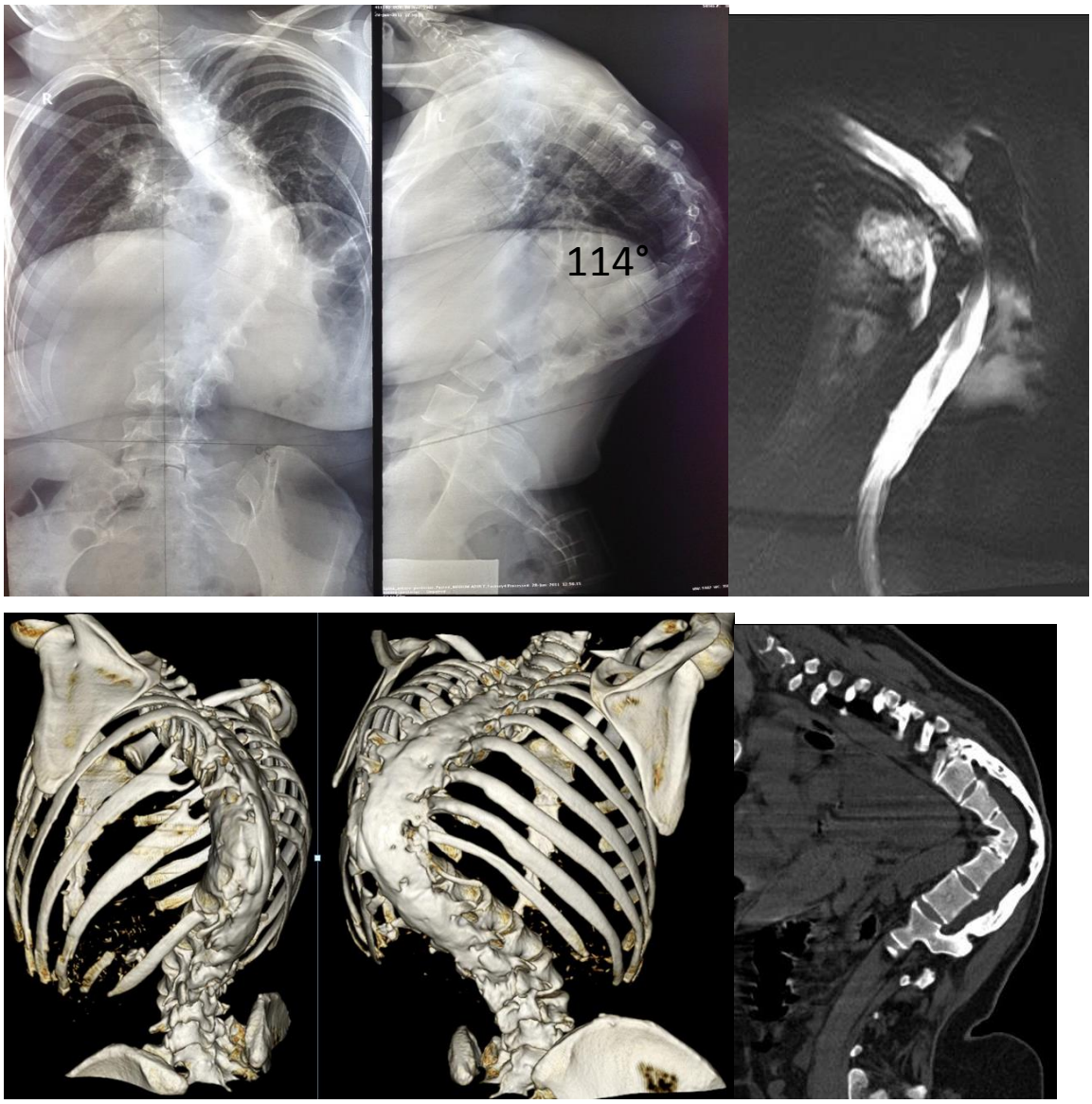

Рис. 48. По данным рентгенографии грудо-поясничный кифоз с углом 114 град, МРТ-картина стеноза позвоночного канала на вершине кифоза, по КТ визуализируется протяженный задний спондилодез

В связи с этим пациентке проведена микрохирургическая циркулярная декомпрессия спинного мозга на уровне Th10. Вертебротомия VCR на уровне Th10. Коррекция кифо-сколиотической деформации, транспедикулярная фиксация на уровне Th4-L3. Межтеловой корпородез Mesh на уровне Th9-Th11 (Рис.49).

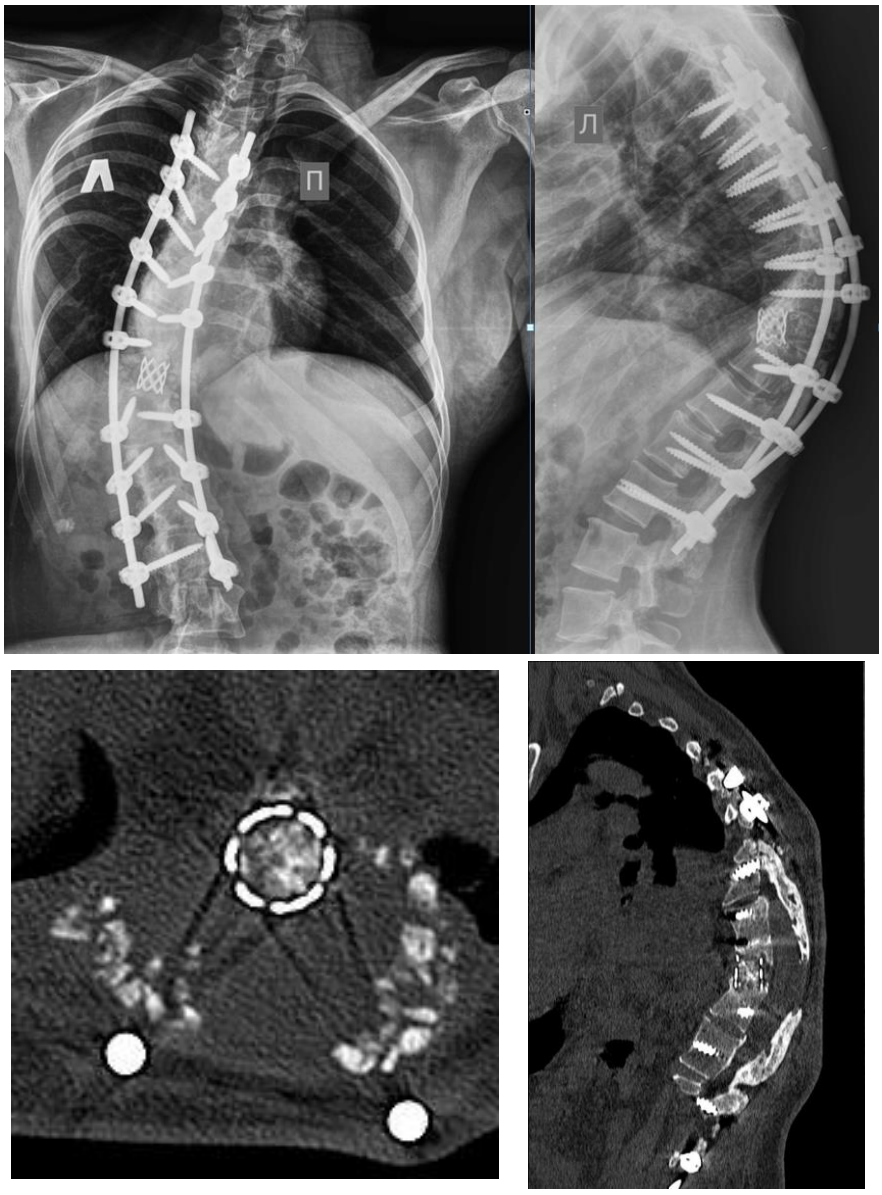

Рис. 49. Спондиллограммы после проведения трехколонной вертебротомии, результаты КТ после операции, отмечается значительная коррекция гиперкифоза, устранение стеноза позвоночного канала.

.

Хирургическая техника. Выполнялся стандартный задний доступ с субпериостальным скелетированием паравертебральной мускулатуры. Учитывая длительность и травматичность хирургической процедуры, важно минимизировать кровопотерю, особенно из губчатой кости и эпидуральных

сосудов. Следующим этапом проводили иссечение связок и суставных отростков или остеотомию зоны костного блока в случаях ревизионной хирургии.

Надежная фиксация с использованием полиаксиальных винтов обеспечивают профилактику возможного подвывиха позвонка в зоне остеотомии, поэтому необходимо проводить винты максимально близко к зоне остеотомии.

Проведение винтов проводилось по методике «Free Hand», после верификации костного канала. Затем в грудном отделе позвоночника, отступив 5–6 см от головок ребер, производили резекцию ребер (по три с каждой стороны). Перед выполнением ламинэктомии, избегая вмешательства в позвоночный канал, выделяли корни дуг и тел позвонков с помощью элеваторов и указательных пальцев. При грубом кифозе магистральные сосуды смещали кпереди, что обеспечивало более безопасное отслоение тканей.

Затем выполнялась широкая ламинэктомия на уровне резекции позвонков, при этом удалялась дужка на уровне резекции тела позвонка и на уровень выше и ниже. Зона ламинэктомии достигает 5–6 см при резекции одного тела позвонка, что позволяет визуально контролировать состояние дурального мешка при коррекции деформации. Следующим этапом проводили резекцию корней дуг и начинали резекцию тела позвонка. Предварительно необходимо установить стержень на контралатеральной стороне и фиксировать его тремя гайками, выше и ниже зоны остеотомии. Как правило, используется фиксация одним стержнем, но при тяжелых ангулярных кифозах необходима фиксация двумя стержнями. При сколиотической или кифосколиотической дуге резекция вершины деформации на вогнутой стороне технически более сложна, так как в этой области спинной мозг находится в тесном контакте с телом и корнем дуги. Тело удаляли полностью, за исключением передней части и передней продольной связки, так как их сохранение влияет на скорость и качество

формирования переднего спондилодеза. Затем выполняли дискэктомию выше и ниже уровня резекции тела позвонка. Важно сохранить замыкательные пластинки неповрежденными для фиксации межпозвонкового кейджа. Последняя часть резекции позвонка – резекция задней части тела, контактирующей с позвоночным каналом. На этом этапе важно контролировать кровотечение из эпидуральных сосудов с использованием биполярной коагуляции, гемостатиков. Дуральный мешок циркулярно освобождали от эпидурального венозного комплекса и задней продольной связки. Заднюю часть тела позвонка удаляли с помощью реверсивной кюретки и специального изогнутого импактора, при помощи которого вдавливали заднюю часть тела в дефект от резекции. Важно, чтобы вентральная часть дурального мешка была свободна, не было костных выступов, которые могут сдавливать интраканальные структуры. Особенно тщательно контролировали уровни межпозвонковых дисков, так как в этих зонах возможно наличие остеофитов. Коррекция при проведении VCR в каждом случае проводится индивидуально. Мы использовали только компрессионные воздействия, исключающие удлинение. После установки второго стержня возможно выполнение дополнительной коррекции при помощи изгибателей «in situ bending».

В дефект между телами имплантировали сетчатый титановый кейдж, наполненный аутокостью, для элевации передней опорной колонны и предотвращения чрезмерного укорочения позвоночного столба.

Интраоперационно проводили ЭОП-контроль, для исключения ятрогенного подвывиха позвонков. На заключительном этапе выполнялась декортикация задних элементов, монтаж системы и костный спондилодез. При выполнении инструментации фиксировали такое количество сегментов, какое необходимо для достижения оптимального баланса тела и первичной жесткой фиксации, но не менее трех позвонков каудальнее и краниальнее уровня остеотомии. Зону ламинэктомии укрывали фрагментом резецированного ребра, который фиксировали нитками к стержню и задним элементам выше- и

нижележащих позвонков. Перед ушиванием послеоперационной раны убеждались в отсутствии компрессии дурального мешка.

Клинический пример 8

Пациентка Я., 15 лет Диагноз: Врожденный кифоз грудопоясничного отдела позвоночника IV ст. Состояние после операции (по поводу липоменингоцеле и коррекции деформации позвоночника). Нейрогенная дисфункция мочевого пузыря. Первичная операция: вентральный спондилодез грудо-поясничного отдела пластиной. Развилась нестабильность металлоконструкции (Рис. 50).

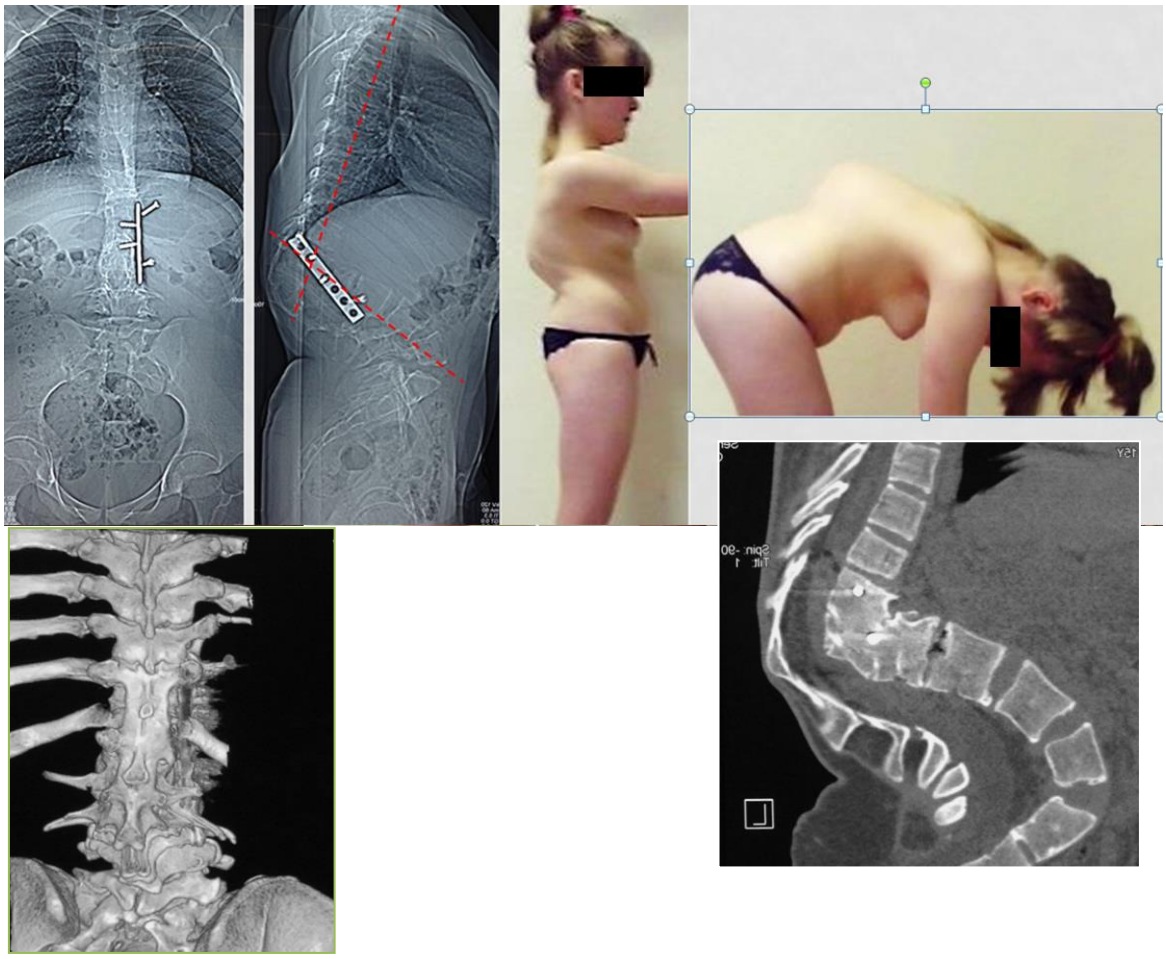

Рис. 50. Спондиллограммы, данные КТ и внешний вид пациентки при поступлении.

Пациентке проведена операция: удаление металлоконструкции, VCR Th12-L1, транспедикулярная фиксация Th9-L5, межтеловой корпородез Mesh на уровне Th12-L2 (Рис. 51).

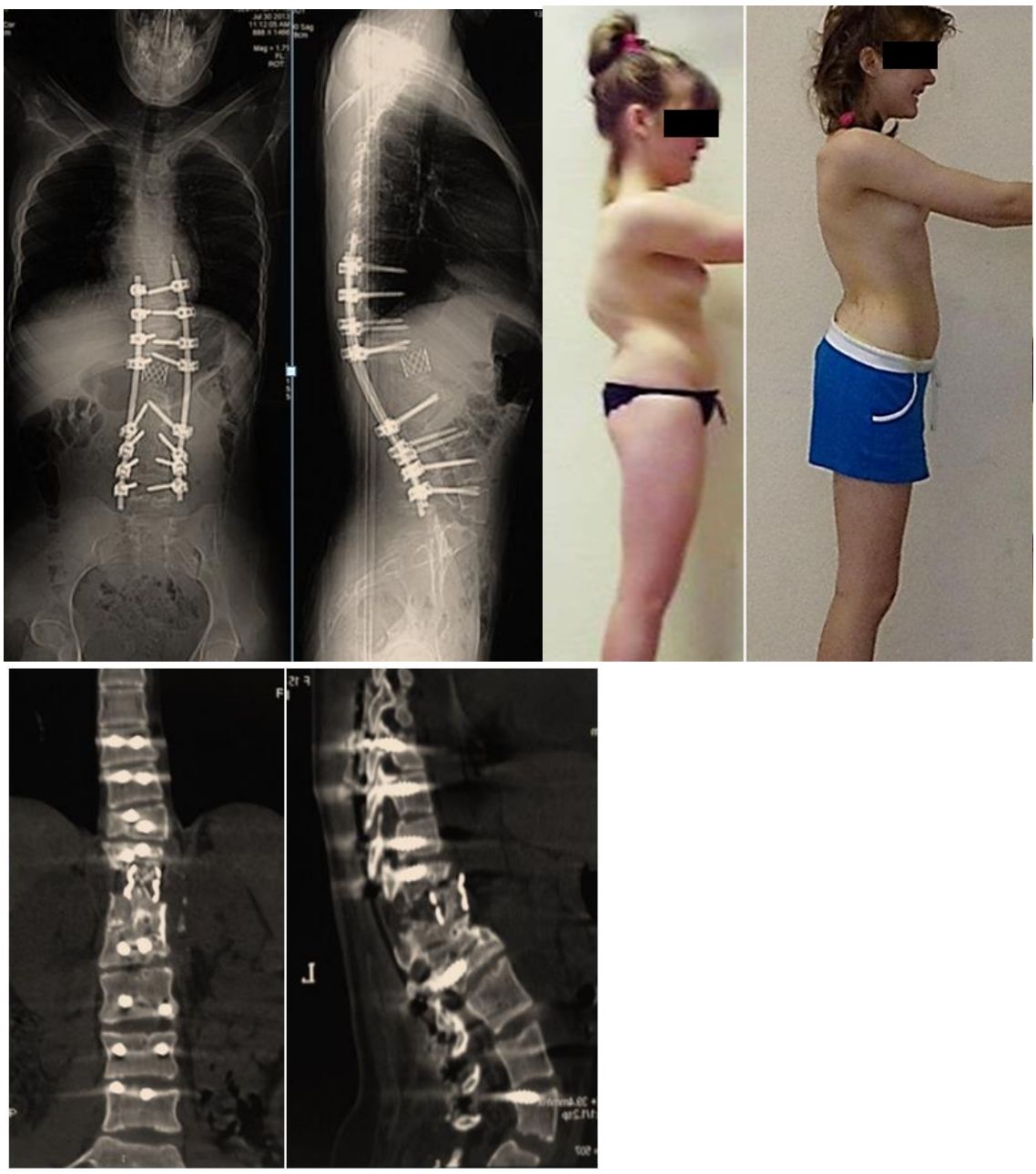

Рис. 51. Спондиллограммы, данные КТ и внешний вид после операции VCR.

Результаты и обсуждение

Анализ результатов лечения больных с трехколонной остеотомией по методике VCR показал, что данная техника позволяет высокоэффективно исправлять ригидные деформации позвоночника. Средний процент коррекции составил 62% (с 86 до 33°), значение грудного /грудопоясничного кифоза после операции удалось приблизить к физиологическому значению (45 град в среднем) (Таб. 46) так как у большинства пациентов преобладали кифотические деформации позвоночника (Таб. 45).

Сроки наблюдения после операции составили в среднем 54 месяца (от 9 до 72).

Таблица 46. Результаты лечения пациентов

Пациент, №	Угол основной дуги до операции, град	Угол основной дуги после операции, град	Угол коррекции, град
1	105	45	60
2	90	20	70
3	100	35	65
4	90	40	50
5	85	30	55
6	90	30	60
7	85	35	50
8	80	40	40
9	95	40	55
10	100	35	65
11	90	35	55
12	85	45	40
13	90	45	45
14	95	45	50
15	80	35	45

У трех пациентов в результате прогрессирования деформации произошло значительное ухудшение неврологической симптоматики до нижнего парапареза. Проведение VCR позволило остановить прогрессирование и улучшения в неврологическом статусе (Таб. 47).

Таблица 47. Неврологический статус пациентов до и после операции

Пациент, №	Неврологический статус до операции, (по Frankel)	Неврологический статус после операции, (по Frankel)
1	A	A
2	E	E
3	B	C
4	D	E
5	E	A
6	E	E
7	A	B
8	A	A
9	E	E
10	E	E
11	B	B
12	E	E
13	A	A
14	E	E
15	E	E

Грубые неврологические нарушения отмечались (типs A, B) у 6 пациентов. У трех больных проведение хирургического вмешательства способствовало частичному регрессу неврологической симптоматики и переходу в более легкую форму неврологических расстройств. У одного пациента с отсутствием неврологической симптоматики (тип E), после проведения трехколонной вертебротомии развилась необратимая параплегия (тип A).

Нейрофизиологический контроль (интраоперационное считывание соматосенсорных и моторных вызванных потенциалов) проводился 9 пациентам. У пяти пациентов, в процессе выполнения хирургического вмешательства, отмечалось существенное снижение амплитуды (до 50%) соматосенсорных и двигательных потенциалов в момент проведения коррекции. Однако после полной стабилизации позвоночника амплитуда потенциалов восстанавливалась.

Использование оценочных шкал (опросник SRS-22) Показал высокую удовлетворенность пациентов результатами лечения (Таб. 48).

Таблица 48. Результаты SRS-опроса пациентов в виде среднего балла по 5-балльной шкале

	До операции	После операции		P
		Через 6 мес	Через 1 год	
Боль	2.8	3.2	3.4	<0.05
Внешний вид	2.6	3.3	4.3	<0.05
Функциональная активность	2.5	3.1	3.8	<0.05
Психическое здоровье	3.6	4.1	4.3	<0.05

Отмечено улучшение показателей функциональной активности (с 2.5 до 3.8 баллов через 1 год с момента операции) и психического здоровья (с 3.6 до 4.3 баллов). Увеличилась толерантность пациентов к физическим нагрузкам, также пациенты отметили улучшение внешнего вида (от 2.6 балла до 4.3 балла). Согласие на оперативное вмешательство на тех же условиях

через 12 месяцев дали бы подавляющее большинство опрашиваемых (4.2 балла).

Необходимо отметить достаточно высокий процент послеоперационных осложнений, у пациентов которым выполнялась вертебротомия VCR: 6 из 15 пациентов – 40%. Это связано с многоэтапностью лечения, дефицитом паравертебральной мускулатуры, не позволяющей провести адекватное «укрывание» металлоконструкции, ревизионная хирургия в условиях рубцовых изменений в области ранее проведенного вмешательства, наличие сопутствующей патологии.

У одного больного отмечено послеоперационное нарушение функции мочевого пузыря по типу недержания, которое регрессировало через 2 месяца после операции. У двух пациентов отмечалось обострение хронической мочевой инфекции, которое купировано длительной (до 2 мес после операции) специфической антибактериальной и уросептической терапией. В двух клинических случаях отмечалось развитие нагноения послеоперационной раны, однако ни один из них не потребовал удаления металлоимплантата. Проводились перевязки послеоперационной раны с растворами антисептиков, ферментно-мазевыми повязками до очищения послеоперационной раны. Затем выполнялось иссечение краев раны с установкой приточно-отточного дренажа, который был удален через 3–4 дня после наложения вторичных швов. Нестабильность конструкции, обусловленная переломом стержня, развилась у 1 больного через 6 месяцев после операции. В ходе проведения перемонтажа была восстановлена потерянная коррекция, а также устранена нестабильность эндокорректора. Из 15 пациентов, которых мы оперировали с использованием технологии VCR, отрицательная неврологическая симптоматика развилась у 1 пациента. В раннем послеоперационном периоде, после пробуждения больного в отделении реанимации возникла нижняя параплегия, обусловленная подвывихом позвонков в зоне остеотомии, что потребовало экстренного ревизионного вмешательства. Была выполнена дополнительная резекция одного тела позвонка, которое сдавливало спинной мозг, однако

развившаяся параплегия не регрессировала. При анализе причин данного осложнения мы пришли к выводу, что опорные элементы металлоконструкции были установлены слишком далеко от зоны остеотомии и при коррекции деформации не смогли удержать позвонки от смещения (Рис. 52).

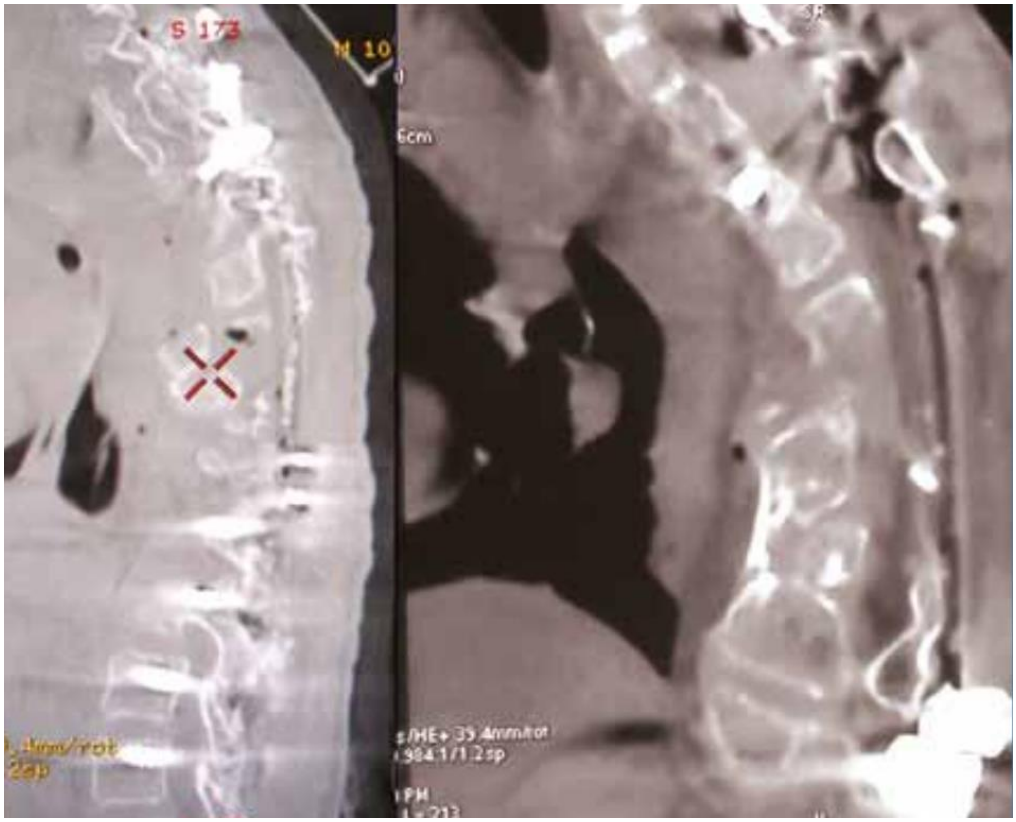

Рис. 52. Компьютерная томограмма пациента М., 9 лет, после корригирующей вертебротомии (наличие подвывиха) после дополнительной декомпрессии

Резюме. VCR – эффективная процедура для лечения тяжелых ригидных кифосколиотических деформаций. Данный вид остеотомии полностью дестабилизирует позвоночник, что у неврологически интактных пациентов может привести к ухудшению неврологического статуса. В связи с этим, для профилактики неврологических осложнений необходимо проведение транспедикулярных винтов максимально близко к зоне остеотомии. Для профилактики избыточного укорочения позвоночника необходима установка сетчатого Mesh в передних отделах, при этом коррекция деформации должна проводиться медленно и поэтапно.

VCR – сложный вид вертебротомии, требующий высоких профессиональных навыков от хирургической бригады и тщательного

интраоперационного электрофизиологического мониторинга спинного мозга. На этапе освоения данного метода операции трехколонной остеотомии следует проводить у парализованных пациентов с необратимыми изменениями спинного мозга. У неврологически интактных больных обязательно использование интраоперационного нейрофизиологического контроля.

Глава VII

Ревизионные вмешательства на позвоночнике у пациентов со сколиозом

Количество ревизионных оперативных вмешательств пропорционально общему числу хирургических коррекций сколиоза. Этот процесс имеет тенденцию к росту в последнее десятилетие, в связи с увеличением количества операций при деформациях позвоночника различного генеза.

Показаниями для проведения повторных операций являются: прогрессирование деформации в условиях металлофиксации позвоночника, нестабильность металлоконструкции, сагиттальный и фронтальный дисбаланс, наличие псевдоартроза, свищей, некупируемого болевого синдрома. Продолженное прогрессирование сколиоза после проведения стабилизации позвоночника отмечается у детей и подростков с большим потенциалом роста.

Продолжение роста в условиях фиксации позвоночника металлоконструкцией приводит к формированию феномена коленчатого вала (Crankshaft Phenomenon). Данное явление, в сочетании с костным блоком передних и задних элементов позвоночника, как правило, требует проведения трехколонной остеотомии позвоночника, такой как VCR, которая относится к крайне сложной и травматичной операции.

В ряде случаев, при использовании удлиняемых металлоконструкций, может возникать спонтанный костный блок, который не позволяет выполнять этапные хирургические вмешательства по удлинению металлоконструкции.

Одной из основных причин возникновения нестабильности металлоконструкции в послеоперационном периоде является псевдоартроз позвоночника (несостоятельность спондилодеза после предпринятой дорсальной коррекции и фиксации позвоночника в сроки через год и позже после хирургического вмешательства).

Проведено хирургическое лечение у 46 пациентов, которые ранее были прооперированы по поводу деформаций позвоночника. Из этих пациентов 37

получали хирургическое лечение в других клиниках, 9 пациентов ранее оперированы в нашей клинике.

VII.1. Ревизионные оперативные вмешательства у пациентов с пластинчатыми эндокорректорами

В ряде клиник Российской Федерации при коррекции и фиксации позвоночника у больных со сколиозом используются так называемые пластинчатые эндокорректоры (ПЭ). К ним относится система Роднянского-Гупалова, а также система LSZ. Данные металлоконструкции позиционируются, как растущие, при этом фиксация опорных элементов к позвонкам осуществляется с помощью крючков. В местах соединения крючков со стержнями (пластинами) находятся специальные фиксаторы, которые позволяют крючкам скользить вдоль стержня, тем самым удлиняясь по мере роста позвоночника.

Было прооперировано 22 пациента, которым ранее были установлены пластинчатые эндокорректоры. Наиболее частыми причинами ревизионных вмешательств являлась нестабильность металлоконструкции без нарушения целостности системы. Пациентов беспокоил выраженный болевой синдром, который усиливался при физической нагрузке. При выполнении ревизионного вмешательства выявлялся выраженный металлоз (Рис. 53) вдоль всей конструкции, отмечались серомы мягких тканей, а также грубый паравертебральный фиброз.

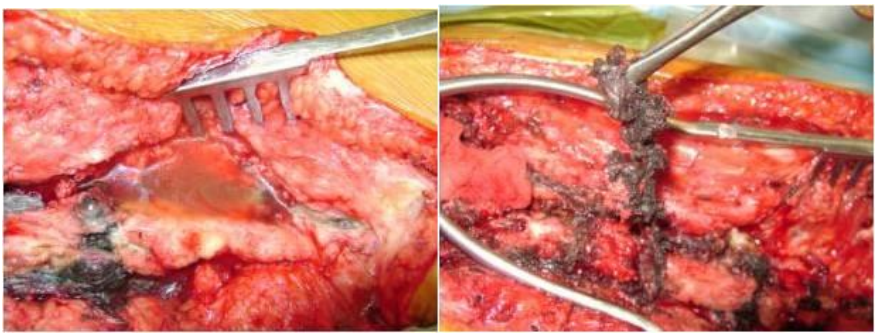

(а) (б)

Рис. 53. Интраоперационное фото: при ревизионном вмешательстве отмечается наличие жидкостных паравертебральных образований - послеоперационных сером (а), а также выраженный металлоз на всем протяжении имплантированного пластинчатого эндокорректора (б).

У 6 пациентов с выраженным болевым синдромом было диагностировано нарушение целостности металлофиксатора (перелом стержня, прорезывание крючка через дужку позвонка).

У 2 пациентов отмечалось образование свищей (Рис. 54) с серозно-гнойным отделяемым. Необходимо отметить, что практически у всех пациентов была выполнена тотальная стабилизация позвоночника от Th1 до L5.

(а) (б) (в) (г)

Рис. 54. Внешний вид пациентов после оперативной коррекции пластинчатыми эндокотрректорами. На рис (а,б,в) отмечается контурирование металлоимпланта по кожей, на рис (г) прорезывание фиксатора с формированием обширных трофических язв кожи спины, свищей.

При анализе спондиллограмм у всех пациентов выявлено значительное уплощение грудного кифоза и поясничного лордоза (Scoliosis Flatback Syndrome). Сводные данные по количеству осложнений у пациентов с ПЭ представлены в таблице №49.

Таблица 49. Осложнения у пациентов, оперированных с применением пластинчатых эндокорректоров

Осложнение	Количество (процент от общего числа ревизионных вмешательств у пациентов с ПЭ)
Перелом стержня/стержней металлоконструкции	6(27,3%)
Прорезывание дужки позвонка ламинарным крючком	3(13,6%)
Нестабильность без нарушения целостности системы	14(63,6%)
Нагноение послеоперационной раны, наличие свища	2(9,1%)
Наличие серомы мягких тканей	13(59,1%)
Выступание (контурирование) металлофиксатора под кожей	9(40,9%)

VII.2. Тактика хирургического лечения у пациентов, оперированных с применением пластинчатых эндокорректоров

При наличии инфекционных осложнений первым этапом выполнялось удаление металлофиксатора с проведением длительного курса антибиактериальной терапии. Повторная коррекция и фиксация позвоночника осуществлялась через один год после удаления металлоконструкции.

У десяти пациентов удаление ПЭ и установка транспедикулярной фиксирующей системы было выполнено одномоментно. Десяти пациентам операция была проведена в два этапа. Первым этапом проводилось удаление ПЭ, вторым – коррекция деформации позвоночника и фиксация металлоконструкцией III поколения винтовой компоновки.

Интервал между хирургическим вмешательствами составлял от 10 дней до 2 месяцев. При предоперационном планировании мы анализировали рентгенограммы до использования ПЭ у пациентов, а также рентгенограммы после их удаления. Выбор точек фиксации осуществлялся в соответствии с классификацией Lenke. Практически у всех пациентов мы уменьшали количество фиксируемых позвонков в среднем на два сегмента.

Необходимо отметить, что при установке транспедикулярных винтов чаще и длительнее использовалась С-дуга из-за отсутствия нормальных анатомических костных структур и значительного рубцового процесса.
Выполнение трехколонной остеотомии после ПЭ потребовалась у одной пациентки, у которой развился Crankshaft Phenomenon. У 8 пациентов, для моделирования сагиттального профиля, выполнялись корригирующие вертебротомии по Смит-Петерсону и Понте.

Разработан алгоритм хирургического лечения пациентов, оперированных с использованием ПЭ (Рисунок 55).

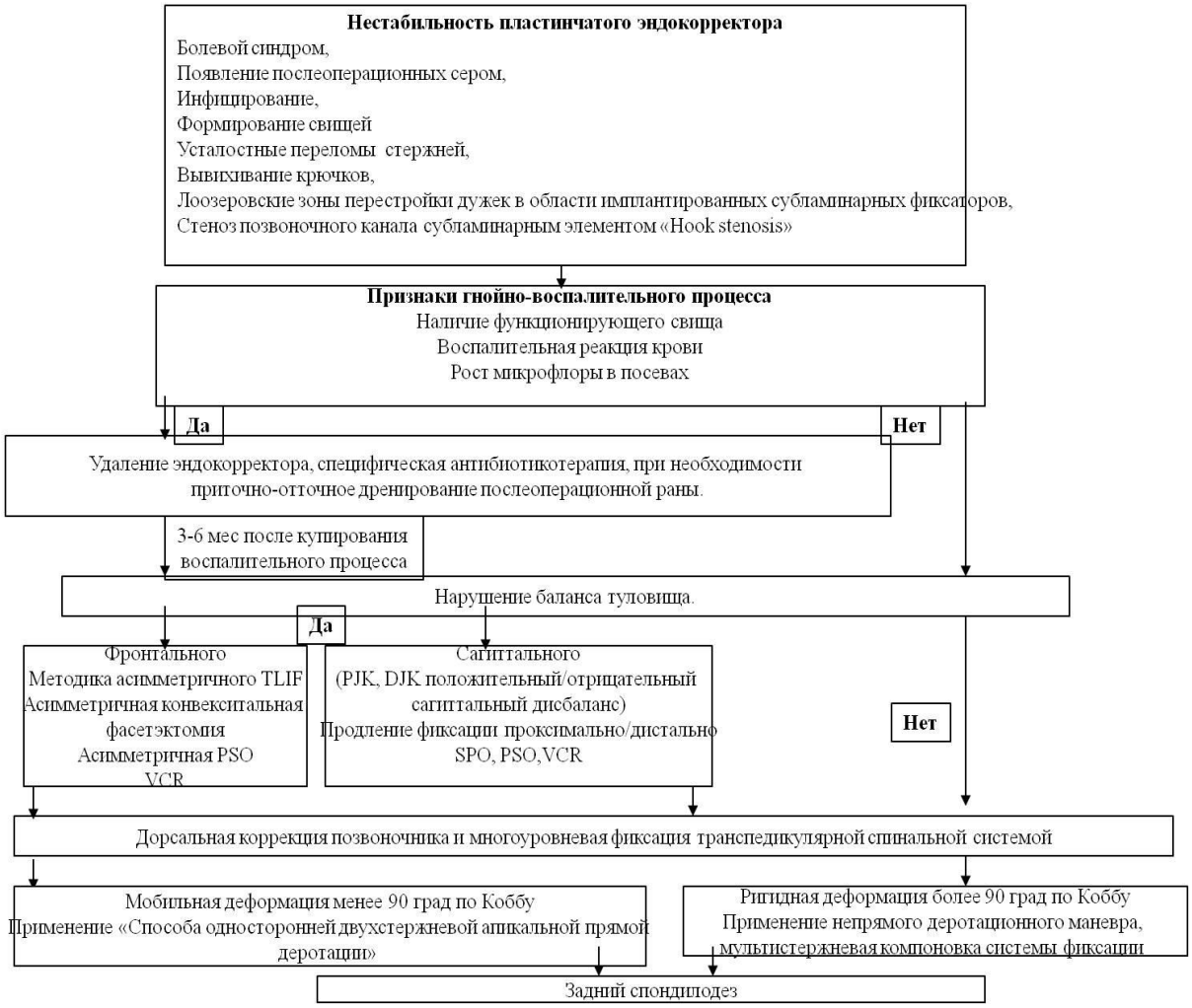

Рис. 55. Алгоритм лечения пациентов с нестабильностью пластинчатого эндокорректора (пояснения в тексте)

Применение пластинчатых эндокорректоров в качестве растущей системы сопровождается нестабильностью опорных элементов в точках фиксации к позвоночнику, переломам стержней (пластин) и вторичному инфицированию. При использовании данной металлоконструкции возможно развитие Crankshaft Phenomenon, что впоследствии требует проведения трехколонной вертебротомии позвоночника.

VII.3. Ревизионные вмешательства у пациентов, с использованием эндокорректоров III поколения

Ревизионные вмешательства, сопровождающиеся перемонтажем металлоконструкций III поколения, проведены 24 пациентам (Таблица 50). Среди наиболее частых осложнений нами отмечена дислокация

педикулярных и ламинарных крюков в верхнем полюсе металлоконструкции. Данное осложнение развилось у 4 больных. Пациенты предъявляли жалобы на боли в верхнегрудном отделе позвоночника, усиливающиеся при физической нагрузке. На рентгенограммах и компьютерных томограммах была диагностирована дислокация крючков, которая потребовала ревизионного вмешательства в виде замены крюковых элементов на транспедикулярные фиксаторы. У 4 пациентов, отмечавших болевой синдром в спине, усиливающийся при движении, по данным лучевых методов исследования, нами отмечена резорбция костной ткани вокруг транспедикулярного винта - в нижнем полюсе металлоконструкции у двух, в верхнем полюсе у двух пациентов. Ревизионное вмешательство у этих пациентов заключалось в замене нестабильных винтов на импланты большего диаметра, либо инструментация продлевалась на один уровень в каудальном или краниальном направлении. Необходимо отметить, что данное осложнение мы наблюдали у пациентов женского пола после беременности и родов, а также у пациентов, злоупотребляющих физическими нагрузками.

Таблица. 50. Осложнения у пациентов, оперированных с использованием эндокорректоров III поколения.

Осложнение	Количество (процент от общего числа ревизионных вмешательств у пациентов с эндокорректорами III поколения)
Перелом стержня/стержней металлоконструкции	3(12,5%)
Миграция ламинарного/педикулярного крючка	4(16,7%)
Резорбция кости вокруг винта	4(16,7%)
Перелом винта	2(8,3%)
Proximal Junctional Kyphosis	2(8,3%)
Distal Junctional Kyphosis	1(4,2%)
Фронтальный дисбаланс	2(8,3%)
Сагиттальный дисбаланс	2(8,3%)
Нагноение послеоперационной раны, потребовавшее ревизионного вмешательства	3(12,5%)
Развитие острого неврологического дефицита (тракционно-ишемического генеза)	1(4,2%)

При выявлении всех случаев, сопровождающихся остеорезорбцией в области имплантированных элементов, пациенты направлялись для обследования на предмет остеопении и остеопороза. При обнаружении данных

состояний больным проводилась коррекция метаболизма костной ткани: назначались препараты, регулирующие кальциево-фосфорный обмен (остеогенон, витамин D, препараты кальция).

У трех пациентов при контрольном осмотре выявлены переломы стержней металлоконструкции, причем 2 из них имели жалобы на боли, а у одного данное осложнение протекало бессимптомно. Всем пациентам выполнен перемонтаж металлоконструкции с восстановлением целостности стержней с применением специальных осевых коннекторов. Кроме этого, в зоне перелома металлоконструкции проводилась тщательная декортикация задних элементов позвоночника и дополнительная костная пластика.

У трех пациентов отмечались инфекционные осложнения, потребовавшие ревизионной хирургии. В одном случае, при глубоком нагноении, металлоконструкция была удалена. В двух случаях проводилась санация в области нагноения, установка вакуумной системы дренирования, что привело к ускоренному заживлению раны. При инфекционных осложнениях проводилось бактериологическое исследование и таргетная антибиотикотерапия в течение 3 недель.

У двух пациентов, предъявляющих жалобы в поясничном отделе позвоночника, при рентгенологическом контроле выявлена поломка транспедикулярных винтов в нижнем инструментированном сегменте. При ревизионном вмешательстве в обоих случаях транспедикулярный винт был переустановлен в тот же позвонок под другим углом. Дополнительно проводилась декортикация задних элементов и костная пластика.

У двух пациентов, предъявляющих жалобы на вынужденное положение головы и боли в верхнегрудном отделе позвоночника, выявлен проксимальный переходный кифоз (PJK) выше уровня металлофиксации более 25 град. Ревизионное вмешательство заключалось в продлении металлофиксации в краниальном направлении в сочетании с вертебротомией по Понте на вершине кифотической деформации. В результате операции отмечалось устранение кифотической деформации и восстановление

сагиттального баланса. У одного пациента при контрольном осмотре выявлен дистальный переходный кифоз (DJK), потребовавший дистального продления спондилодеза на 2 сегмента каудальнее.

Двум пациентам, предъявляющим жалобы на смещение оси туловища во фронтальной плоскости, проведена коррекция фронтального дисбаланса методом нижней парциальной фасетэктомии с продлением металлофиксации на 2 сегмента каудально.

У двух пациентов после коррекции сколиоза и фиксации позвоночника, развился положительный сагиттальный дисбаланс с наклоном туловища вперед через 2 года после операции (Клинический пример №1). Данное осложнение было обусловлено недостаточным моделированием поясничного лордоза во время первичного вмешательства, а также дегенеративными изменениями межпозвонковых дисков ниже уровня фиксации позвоночника. В обоих случаях проведена педикулярная субтакционная остеотомия (PSO) на уровне L3 с коррекцией сагиттального профиля.

В одном случае у пациента после коррекции деформации позвоночника развилась нижняя параплегия, что потребовало удаления стержней металлоконструкции и задней декомпрессии (ляминэктомия на вершине сколиотической деформации).

Клинический пример 9

Пациентка А., 21 года, находится под наблюдением в с диагнозом: Синдром недержания пигмента, тотальный правосторонний сколиоз 4 ст., состояние после многократных оперативных вмешательств. Впервые деформация позвоночника отмечена в 9 летнем возрасте, наибольшее прогрессирование деформации в 13-14 лет в период интенсивного роста.

При поступлении отмечалась выраженная кифосколиотическая деформация позвоночника с перекосом таза (25°), сагиттальный, фронтальный дисбаланс (Рис. 56).

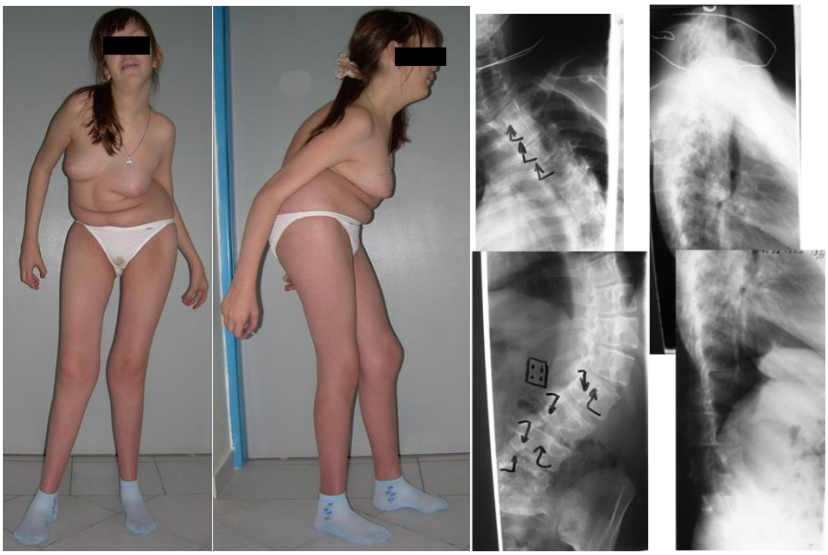

(а) (б) (в) (г)

Рис. 56. Внешний вид (а, б) и рентгенограммы позвоночника (в, г) пациентки при поступлении.

17.01.07. проведено оперативное вмешательство: наложение гало-аппарата, дорсальная коррекция и фиксация позвоночника металлоконструкцией в условиях интраоперационной гало-тракции. Использована металлоконструкция крюковой компоновки, фиксирующая позвоночник на уровне Th3-L5. Коррекция деформации составила 40% от 82 до 49°, устранен дисбаланс туловища (Рис. 57).

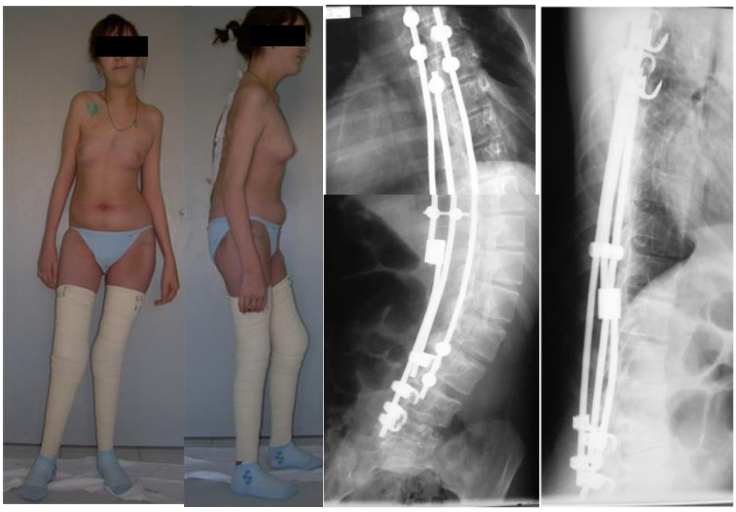

(а) (б) (в) (г)

Рис. 57. Внешний вид и рентгенограммы пациентки после первого оперативного вмешательства (2007 г)

Послеоперационный период протекал без осложнений, пациентка выписана на 15 сутки после вмешательства. При динамическом наблюдении в течение 2 лет, несмотря на регулярно проводимые курсы реабилитационного лечения, которое было затруднено вследствие низкого тонуса скелетной мускулатуры и умственной отсталости, отмечена потеря коррекции на 20 %, появление наклона туловища кпереди.

В 2010г. проведено этапное оперативное вмешательство: демонтаж нижнего полюса металлоконструкции, педикулярная субтракционная вертебротомия L3 позвонка, коррекция деформации, фиксация металлоконструкцией. Во время оперативного вмешательства отмечена выраженная кровопотеря (1 ОЦК), повлекшая за собой нарушение ритма сердца и явления сердечной недостаточности. Операция по жизненным показаниям завершена, фиксация таза не проводилась. После оперативного вмешательства

отмечено уменьшение наклона туловища кпереди, однако, по прошествии двух лет при динамическом осмотре, отмечено вторичный рецидив сагиттального баланса с формированием порочного положения туловища (Рис. 58).

(а) (б)

Рис. 58 Динамическое нарастание сагиттального дисбаланса и потеря коррекции (а-2008, б-2010 г).

В 2012 году проведено очередное оперативное вмешательство: полный демонтаж крюковой металлоконструкции, фиксация коротким стержнем параапикальной зоны деформации Th5-L1, многоуровневая мобилизационная вертебротомия по Смит-Петерсону, установка транспедикулярных фиксаторов в грудном, поясничном отделах, S1 позвонке и в крылья подвздошных костей. Проведен непрямой деротационный маневр: после инструментации вогнутой и выпуклой стороны деформации проведена деротация стержней, «подтягивание» короткого стержня к фиксированному стержню сначала вогнутой, а затем выпуклой стороны деформации, окончательная фиксация, фиксация таза посредством соединения стержней металлоконструкции через коннекторы с винтами, проведенными в подвздошные кости таза и S1 позвонок, задний спондилодез (Рис. 59).

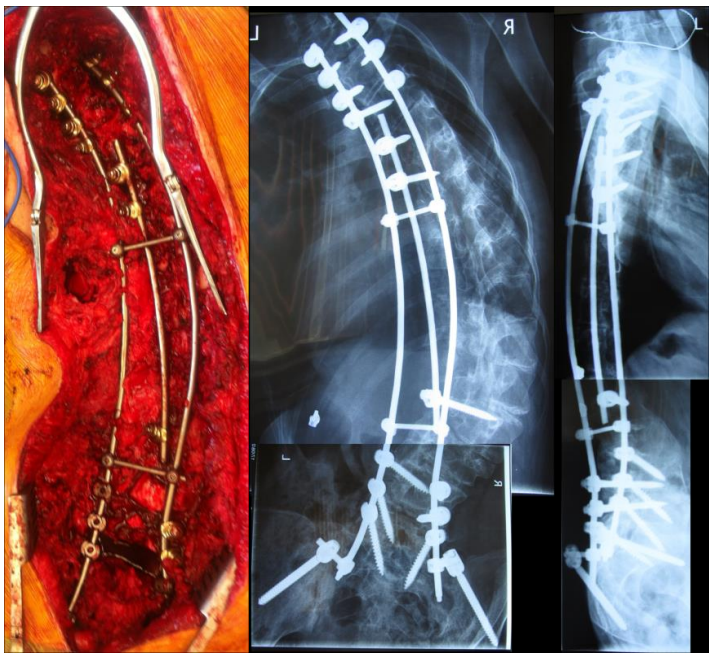

(а) (б) (в)

Рис. 59. Интраоперационное фото (а), спондиллограмы после операции (б,в). Тотальная транспедикулярная инструментация Th1-S1 с фиксацией гребней подвздошных костей.

По данным послеоперационных рентгенограмм отмечено устранение дисбаланса туловища, коррекция перекоса таза с 25 до 10°, значительное улучшение профиля. По скиаграмме, выполненной через 6 месяцев после выписки, (Рис. 60) угол грудного кифоза после операции составляет 30°, глобальный поясничный лордоз (угол между верхней поверхностью тела L1 и верхней поверхностью тела S1) - 40°, улучшена сагиттальная компенсация туловища.

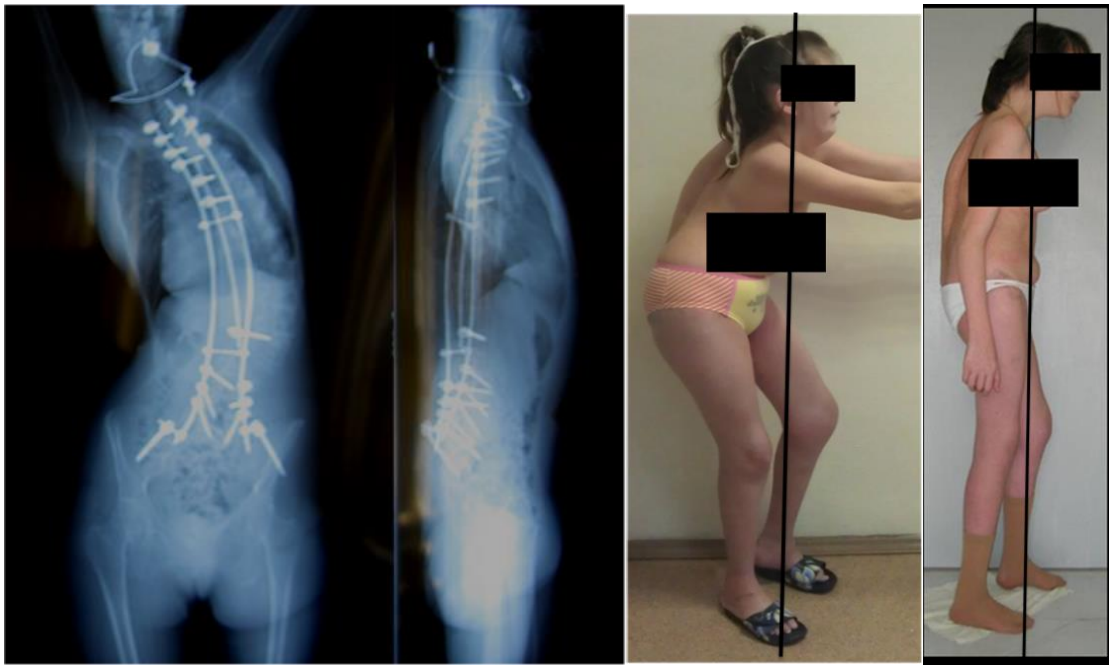

(а) (б) (в)

Рис. 60. Скиаграмма (а) и профиль пациентки до (б) и через 6 месяцев после оперативного вмешательства (2012)

Резюме. Таким образом, оперативное лечение при ревизионной коррекции сколиоза относится к высокотравматичной и сложной хирургии, сопряженной с высоким риском осложнений, как в ближайшем, так и в отдаленном периоде. Наиболее часто ревизионные вмешательства требуются при переломах различных элементов металлоконструкций и нестабильности имлантов в зоне фиксации к позвонкам. К ревизионной хирургии также приводит нарушение сагиттального и фронтального баланса, кифотические деформации выше и ниже уровня фиксации (PJK, DJK), инфекционные осложнения.

Использование пластинчатых эндокорректоров является одной из основных причин повторных вмешательств на позвоночнике.

Выбор оптимального уровня фиксации, использование ригидных винтовых металлоконструкций с применением предложенных хирургических техник является профилактикой дисбаланса, минимизируют риск дестабилизации конструкции и развития псевдоартроза, приводящих к ревизионным вмешательствам.

В большинстве случаев ревизионная хирургия позволяет устранить возникшее осложнении и улучшить качество жизни пациентов с тяжелыми деформациями позвоночника. Хирург, выполняющий операции при тяжелых кифосколиотических деформациях, должен быть готов к различным осложнениям, требующим повторных хирургических вмешательств.

Глава VIII

Осложнения при хирургическом лечении пациентов, страдающих сколиозом

Различают интаоперационные и послеоперационные осложнения, возникающие при оперативной коррекции сколиоза. Послеоперационные осложнения разделяют на ранние (до выписки больного из стационара) и поздние.

У пациентов настоящей диссертационной работы, интраоперационные осложнения, обусловленные некорректной установкой опорных элементов металлоконструкции: проведение винта вне корня дуги позвонка, повреждение винтом, педикулярным крюком или субламинарной проволокой интраканальных анатомических образований (твердой мозговой оболочки, спинного мозга или корешков спинномозговых нервов) отмечалось в 5 случаях (1,8%). У двух больных (0,72%) отмечена дислокация педикулярных крюков, обусловленная вероятнее всего недостаточной резекцией каудального суставного отростка и нижнего края дужки в месте предполагаемой установки педикулярного крюка, что потребовало проведение перемонтажа металлоконструкции у одного пациента через 3 дня после операции, у другого через 5 месяцев. Перемонтаж металлоконструкции заключался в корректной установке педикулярного крюка и создания «поперечного захвата» (использование ламинарного крюка, заведенного за поперечный отросток краниально расположенного позвонка). Подобные осложнения можно избежать при использовании транспедикулярных винтов в грудном отделе позвоночника, которые фиксирует все три колонны позвоночного столба, обеспечивая тем самым жесткую фиксацию, не создаваемую субламинарными элементами фиксации.

В 2014 году нами было проведено исследование, основной целью которого являлось определение эффективности оперативного лечения с использованием винтовых и гибридных металлоконструкций при идиопатическим сколиозе, сопровождающимся тяжелыми деформациями

позвоночника. В ходе исследования проведен анализ результатов лечения 34 пациентов в возрасте от 15 до 27 лет с тяжелыми сколиозами, оперированных с использованием винтовых металлоконструкций. Группу сравнения представляли больные, оперированные с использованием гибридных металлоконструкций. Пациенты обеих групп были сопоставлены по следующим параметрам: пред- и послеоперационный угол по Коббу, мобильность деформации по данным тракционного теста, тотальный сагиттальный/фронтальный баланс, ротация апикального позвонка по данным КТ, время операции, интраоперационная кровопотеря, количество инструментированных позвонков, потеря коррекции по данным спондилограмм через 24 мес. (Таблица 51).

Таблица 51. Сопоставительная таблица групп больных с винтовой (А) и комбинированной (Б) фиксацией позвоночника

Группы / Критерии		Пациенты с винтовой фиксацией позвоночника. Среднее значение, в скобках указан диапазон. p <0.05	Пациенты с комбинированной фиксацией позвоночника (группа сравнения). p <0.05
До операции	Угол сколиотической деформации	126º (92-175º)	121º (90-166º)
	Глобальный фронтальный баланс (мм)	39(2-67)	35(2-59)
	Глобальный сагиттальный баланс (мм)	25(-7-61)	26(-6-65)
	% коррекции при тракционном тесте (мобильность)	24 %(5-43%)	27 %(12-47%)
	Ротация апикального позвонка по данным КТ	74º (59-92º)	78º (66-94º)
Продолжительность операции средняя в минутах		260	245
Кровопотеря средняя (мл)		1450	1500
Протяженность спондилодеза (количество сегментов)		13(12-15)	14(12-16)
После операции	Величина остаточной деформации	66°	72º
	Глобальный фронтальный баланс (мм)	14(0-22)	16(0-26)
	Глобальный сагиттальный баланс (мм)	12(0-25)	15(-1-32)
	% послеоперационной коррекции	48%	41%
	Ротация апикального позвонка по данным КТ	55º(36-73º)	59º(41-81º)
Потеря коррекции основной дуги через 24 месяца в %		3,8%	6,2%
Увеличение грудного кифоза через 24 месяца в %		4,3%	7,5%

В результате у пациентов с винтовой фиксацией по сравнению с группой, имеющей гибридную фиксацию позвоночника, нами отмечены лучшие результаты по следующим параметрам: послеоперационная коррекция составила 48 и 41%; уменьшение глобального фронтального/ сагиттального баланса составило с 39/25 мм до 14/12 мм (64/52%) и с 35/26 мм до 16/15 мм (55/43%) в исследуемых группах соответственно. Данные результаты свидетельствуют о лучшей компенсации туловища и большей послеоперационной коррекции в группе больных с винтовой фиксацией. Меньшие значения потери коррекции основной дуги, а также незначительное нарастание грудного кифоза в послеоперационном периоде (через 24 мес.) 3,8%/4,3% в группе с винтовой фиксацией по сравнению с 6,2%/7,5% в группе гибридной фиксацией, свидетельствует о большей надежности и стабильности металлоконструкций с компоновкой «all screw». Количество фиксированных сегментов в среднем больше на один в группе с комбинированной фиксацией (13 и 14 соответственно).

Повреждение твердой мозговой оболочки, при проведении субламинарного проволочного серкляжа, отмечено у одного (0,36%) пациента. Возникшая интраоперационная ликворея купирована эпидуральной тампонадой «тахокомбом» с послеоперационным разгрузочным дренированием эпидуральным дренажом в течение 7 дней.

При перфорации медиальной стенки ножки дужки позвонка при проведении винта более 3 мм в грудном, более 4 мм в грудопоясничном и более 5 мм в поясничных отделах [142], может протекать бессимптомно (не сопровождаться неврологической симптоматикой). Смещение винта в латеральном направлении до 5-6 мм также может протекать бессимптомно [86]. У двух пациентов (0,72%) отмечался выраженный радикулярный болевой сидром, обусловленный раздражением корешка, некорректно проведенным транспедикулярным винтом на вершине сколиотической дуги при грудопоясничной/поясничной деформации. По данным послеоперационной компьютерной томографии у одного пациента на уровне L1 отмечалось

медиальное расположение винта (медиальная мальпозиция 5мм), у другого пациента – латеральное (4 мм) относительно корня дужки на уровне L2. После интенсивной противовоспалительной терапии (НПВС, гормональные препараты) в течение 5 дней после операции боли не купировались, что потребовало перепроведения транспеликулярных винтов. В двух случаях имелись преходящие нарушения чувствительности в нижних конечностях, которые не потребовали хирургического вмешательства были купированы через две недели и одного месяца соответственно.

У одного пациента, с корректной установкой опорных элементов по данным послеоперационной компьютерной томографии развилась грубая неврологическая симптоматика в виде нижней параплегии, вероятнее всего тракционно-ишемического генеза, что потребовало в кратчайшие сроки после операции провести демонтаж металлоконструкции (Клинический пример 10). На фоне проводимой терапии частичный регресс неврологической симптоматики.

Клинический пример 10.

Пациентка С, 26 лет находилась на оперативном лечении с диагнозом: Идиопатический правосторонний грудо-поясничный сколиоз 4 ст, декомпенсированный. Пациентке проведено двухэтапное оперативное вмешательство. Первым этапом проведена дорсальная коррекция и фиксация позвоночника винтовой металлоконструкцией, SPO на 6 уровнях и установка этапного стержня (Рис. 61). Через 10 суток проведен второй этап лечения: ламинартрэктомия L2-S1, левосторонний асимметричный TLIF L4-L5, L5-S1 титановыми кейджами. Задний транспедикулокорпоральный винтовой спондилодез Th2-S1. В первые сутки после проведения второго этапа лечения развился нижний грубый парапарез с нарушением функции тазовых органов. На фоне консервативного лечения в течение 16 суток, включающей нейротрофическую, сосудистую, противовоспалительную терапию отмечен регресс неврологической симптоматики (Рис. 62).

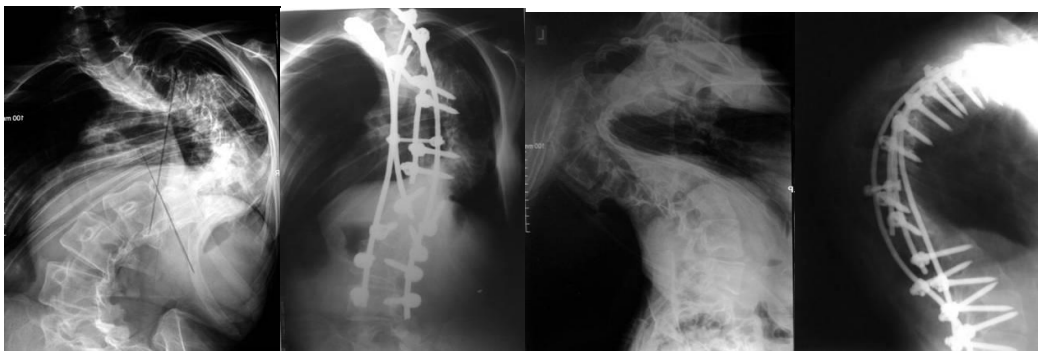

(а) (б) (в) (г)

Рис. 61 Пациентка С, 21 года Рентгенограммы позвоночника до (а,в) и после (б,г) лечения

(а) (б)

Рис. 62 Пациентка С, 21 года. Внешний вид до (а) и после (б) лечения

Подавляющее большинство пациентов с тяжелыми деформациями позвоночника и грудной клетки, поступающие на хирургическое лечение, имеют выраженные нарушения дыхательной функции.

У больных с нейромышечными заболеваниями дыхательная недостаточность усугубляется неполноценностью дыхательной мускулатуры (межреберных мышц, диафрагмы и вспомогательной мускулатуры) как за счет нарушения проведения нервного импульса (спинальная мышечная атрофия), так и за счет дегенерации мышечных волокон (врожденные и прогрессирующие миопатии).

Предоперационная жизненная емкость легких менее чем на 30% от возрастной нормы сильно повышает риск развития легочных осложнений и в

10% случаев приводит к смерти больного, глубоким нагноениям послеоперационной раны, что приводит к повторным операциям, тем самым увеличивая сроки пребывания пациентов в стационаре. Хирургия тяжелых сколиотических деформаций сопровождается большим количеством факторов риска, к которым относятся: продолжительное время (операции 5 и более часов), массивная кровопотеря (0,5-1 ОЦК), сопутствующие сердечно-легочные заболевания – кардиопатия, гиповентиляция, жизненная емкость легких менее 60% от должного значения и неэффективность кашлевого рефлекса также повышает риск развития осложнений.

Дыхательная недостаточность в раннем послеоперационном периоде, развившаяся после дорсальной коррекции сколиоза и потребовавшая продленной искусственной вентиляции легких (ИВЛ) в сроки от 24 до 72 часов, отмечена у 5 пациентов с паралитическими деформациями позвоночника (спинальная мышечная атрофия, миопатия Дюшенна). У одного пациента с идиопатическим сколиозом после торакотомии также развилась дыхательная недостаточность, что также потребовало продленной ИВЛ и наблюдение пациента в отделении реанимации 2 суток после операции.

Пневмония и реактивный плеврит, вероятнее всего гипостатического генеза, обусловленные недостаточной экскурсией оперированной половины грудной клетки, развилась у 2 пациентов (0,72%) на 2-3 сутки после проведения трансторакального релиза межпозвонковых структур. Продолженное кровотечение из сегментарного сосуда, потребовавшее реторакотомии и перевязки сосуда, отмечено у одного (0,36%) пациента после вентрального релиза. В одном случае развился коллапс легкого с явлениями гидропневмоторакса, развившийся вследствие повреждения ткани легкого при установке подключичного катетера и потребовавший торакоцентеза и дренирования плевральной полости через 6 часов после операции.

Острая сердечная недостаточность в первые сутки после дорсальной коррекции и фиксации сколиоза развилась у одного пациента с кардиопатией на фоне миопатии Дюшенна, у другой пациентки с системным

наследственным заболеванием скелета (Синдром недержания пигмента). В отделении реанимации на фоне кардиотонической, коронаролитической и антикоагулянтной терапии состояние больных стабилизировалось на 3-4 сутки и пациенты были переведены в профильное отделение.

Развитие CAST-синдрома наблюдалось у двух больных (0,72%), которые отмечали различные проявления гастроинтестинальных нарушений (регургитация, боли в эпигастрии, тошнота, рвота) при проведении им гало-тракции. На фоне промывания желудка, постановки назо-гастрального зонда, дробного введения раствора прозерина, ослабления гало-тракции, данные осложнения купированы на 3-5 сутки.

Из общего количества пациентов отмечалось 6 случаев (2,16%) развития нагноения послеоперационной раны, однако ни один из них не потребовал удаления металлоимплантата. Проводились перевязки послеоперационной раны с растворами антисептиков, ферментно-мазевыми повязками до очищения послеоперационной раны. Затем выполнялось иссечение краев раны с установкой приточно-отточного дренажа, который удалялся через 3–4 дня после наложения вторичных швов. У одного больного (0,36%) отмечено послеоперационное нарушение функции мочевого пузыря по типу недержания, которое регрессировало через 2 месяца после операции. У двух пациентов (0,72%) отмечалось обострение хронической мочевой инфекции, которое купировано длительной (до 2 мес после операции) специфической антибактериальной и уросептической терапией.

Из отдаленных послеоперационных осложнений нестабильность системы, обусловленная дислокацией крючков верхнего полюса металлоконструкции (Рис. 63) в сроки от 8 до 22 месяцев после оперативного вмешательства отмечена у 3 (1,08%) больных с комбинированным фиксатором, в которой в верхнем полюсе использовались крюковые фиксаторы. Необходимо отметить, что у пациентов с винтовой фиксацией отсутствовали осложнения, связанные с нестабильностью проксимального отдела металлоконструкции (Таб. 52).

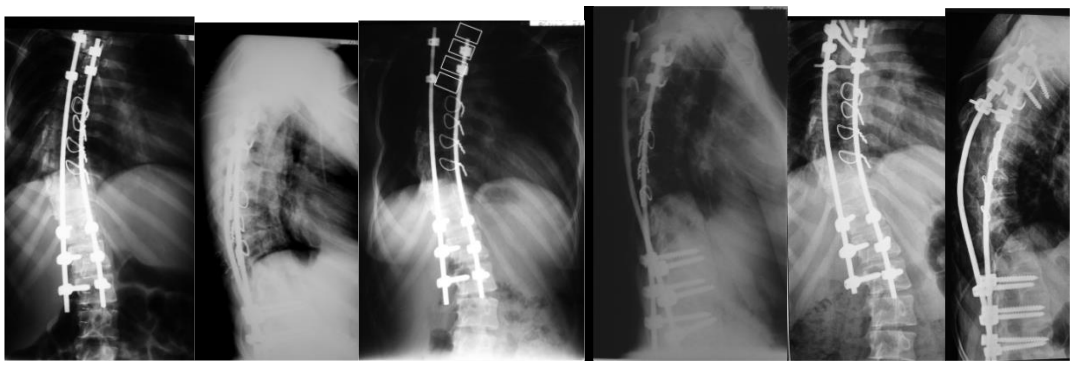

(а) (б) (в) (г) (д) (е)

Рис. 63. Спондилограммы пациентки после операции (а,б) комбинированной металлоконструкцией. Вывихивание субламинарного крючка через 14 месяцев после операции (в,г). Спондилограммы после замены вывихнутых крючков на винтовые фиксаторы (д,е).

Нестабильность конструкции, обусловленная переломом стержня, развилась у 3 (1,08%) больных в сроки от 6 до 32 месяцев после операции. В ходе проведения перемонтажа 2 пациентам была проведена замена стержня, задний спондилодез аутокостью. Одному пациенту, у которого помимо перелома стержня отмечалась дислокация ламинарных крюков, проведен полный перемонтаж металлоконструкции с использованием компоновки «all screw», задний комбинированный спондилодез ауто+аллокостью.

Нестабильность винтов отмечена в 4 (1,44%) клинических случаях, из которых у 2 пациентов отмечался перелом транспедикулярного винта, и у двух нестабильность винтов вследствие резорбции костной ткани. В ходе ревизионного хирургического вмешательства трем из этих пациентов проведен перемонтаж металлоконструкции с проведением винтов на других уровнях, одному пациенту металлоконструкция была демонтирована в связи с сформированным спондилодезом.

Таблица 52. Сводная таблица развившихся осложнений

Осложнения		Количество у пациентов с винтовой фиксацией (%)	Количество у пациентов с гибридной фиксацией (%)
Интраоперационные	Некорректная установка элементов металлоконструкции, из них:	2(0,72%)	3(1,08%)
	педикулярных крюков	0	2(0,72%)
	транспедикулярных винтов	2(0,72%)	0
	субламинарной проволоки (повреждение ТМО)	0	1(0,36%)
	Нижний парапарез	1(0,36%)	0
Послеоперационные ранние	Дыхательная недостаточность, потребовавшая продленного ИВЛ	4(1,44%)	2(0,72%)
	Пневмония	1(0,36%)	1(0,36%)
	Кровотечение из сегментарного сосуда	1(0,36%)	0
	Гидропневмоторакс	0	1(0,36%)
	Острая сердечная недостаточность	2(0,72%)	0
	CAST-синдром	1(0,36%)	1(0,36%)
	Нагноение послеоперационной раны	3(1,08%)	3(1,08%)
	Нарушение функции мочевого пузыря по типу недержания	0	1(0,36%)
	Обострение хронической инфекции мочевых путей	1(0,36%)	1(0,36%)
Послеоперационные поздние	Дислокация крюков в проксимальном отделе металлоконструкции	0	3(1,08%)
	Перелом стержня металлоконструкции	2(0,72%)	1(0,36%)
	Нестабильность винтов металлоконструкции	4(1,44%)	0
	Декомпенсация (сагиттальный дисбаланс)	0	1(0,36%)
ВСЕГО		40(14,4%)	40(14,4%)

Сводные данные по осложнениям настоящего исследования приведены в общей таблице (Таб. 52).

Из всех пациентов, подвергнутых хирургической коррекции сколиоза общее число осложнений составило 40 случаев (14,4%), из которых так называемые «большие» осложнения, угрожавшие жизни больного, потребовавшие реоперации либо приведшие к формированию

неврологического дефицита, составили 7,92%, а «малые» осложнения, купированные к моменту выписки пациента из стационара – 6,48%.

Применение торакотомий при проведении релиза межпозвонковых структур, как подготовительного этапа перед дорсальной коррекцией и фиксацией позвоночника, сопряжено с высоким послеоперационным риском развития осложнений. Половина «больших» осложнений, представлявших реальную угрозу для жизни пациента (5 осложнений – 3,96% из общего числа пациентов) развились именно после проведения торакотомий.

Среди всех видов сколиоза, самые высокие показатели заболеваемости и смертности отмечены именно при нейромышечных деформациях. По сравнению с идиопатическим сколиозом, хирургическое лечение нейромышечного сколиоза, как правило, связано с высоким риском осложнений и более высоким риском внутрибольничной смертности. По данным литературы процент послеоперационных осложнений находится в диапазоне от 24% до 75%.

Хирургическое лечение нейромышечных деформаций сопровождается разнообразными осложнениями и частота их возникновения по-прежнему велика. Оперативное лечение пациентов с нейромышечными заболеваниями должно проводиться при едином участии опытных хирургов, анестезиологов, и другого медицинского персонала.

Резюме. По нашему мнению, в целях минимизации развития послеоперационных осложнений, пациентам с тяжелыми деформациями позвоночника, необходимо свести к минимуму вентральные подходы к позвоночному столбу. Целесообразно применять дорсальные методики, мобилизующие позвоночный столб, такие как вертебротомия по Смит-Петерсону, деротационного маневра одновременно за два стержня, конвекситальную поясничную парциальную нижнюю фасетэктомию, а также многостержневой компоновки системы фиксации и, разумеется, использование исключительно винтовых фиксаторов.

Хирургическое лечение паралитических деформаций позвоночника в большинстве случаев представляет собой сложную задачу, из-за протяженности фиксации, опасности развития осложнений, связанных с тяжелым соматическим статусом пациентов.

Проанализировав возможные осложнения при хирургической коррекции сколиотических деформаций, мы пришли к выводу, что применение гибридных (крюковых) металлоконструкций повышает риски развития нестабильности системы. Кроме того, переломы стержней (два перелома из трех настоящего исследования) и винтов (три перелома из четырех) чаще происходят в гибридных системах из-за нестабильности таких конструкций.

Заключение

Наличие большого количества пациентов в нашей стране с «запущенными» сколиозами обусловлено в первую очередь поздней диагностикой заболевания, неадекватными методами лечения и поздней обращаемостью больных, при этом деформация позвоночника приобретает статус тяжелой и сверхтяжелой, а пациенты имеют выраженные нарушения со стороны кардио-респираторной системы. Исследования, оценивающие естественное течение сколиозов у пациентов с тяжелыми деформациями позвоночника показали, что продолжительность жизни таких больных без лечения существенно сокращается. Пациенты с грубыми деформациями позвоночника представляют собой тяжелую категорию больных нуждающейся в адекватной стабилизации позвоночного столба.

Количество специализированных вертебрологических клиник в России невелико, не уделяется должного внимания безоперационным методам лечения сколиоза (корсетотерапия Шено в комплексе с лечебной физкультурой), большая часть пациентов не обеспечена своевременной медицинской помощью.

Наличие сравнительно небольшого количества публикаций о хирургическом лечении запущенных деформаций в зарубежной медицинской литературе свидетельствует о значительно меньшей встречаемости таких пациентов в Европе и США по сравнению с нашей страной. Причина подавляющего числа декомпенсированных деформаций в практике отечественных вертебрологов - отсутствие своевременного хирургического лечения при сравнительно умеренных сколиозах (<90°).

Долгое время в отношении тяжёлых деформаций позвоночника преобладал консервативный пессимизм. В настоящее время отсутствует единое мнение по тактике оперативного лечения пациентов с грубыми деформациями позвоночника. Открытым остается вопрос о целесообразности использования гало-тракции, как промежуточного этапа при коррекции сколиоза, эффективности проводимого релиза межпозвонковых структур на

вершине деформации. Сейчас все шире ставятся показания к оперативной коррекции тяжелых деформаций позвоночника, что приводит к значительному улучшению качества жизни пациентов. Лучшие результаты коррекции фронтального и сагиттального баланса, наряду с более быстрыми сроками формирования спондилодеза стимулируют вертеброхирургов отдавать предпочтение винтовым металлоконструкциям «all screw».

Цель оперативных вмешательств при тяжелых деформациях позвоночника: трёхмерная коррекция позвоночника для формирования оптимального сагиттального и фронтального баланса, обеспечение долгосрочной стабильности в зоне формирования костного блока, достижение косметического и функционального эффекта. При сверхтяжелых деформациях основной целью является создание оптимального баланса туловища. Использование вентральных доступов (торакотомия, передний релиз межпозвонковых структур) у пациентов с тяжелыми идиопатическими сколиозами, а также с нейромышечными деформациями позвоночника (независимо от величины дуги), значительно увеличивает риск послеоперационных осложнений приводящих к развитию острой сердечно-легочной недостаточности.

Мы стремимся по возможности избегать переднего доступа к позвоночному столбу у этих групп пациентов, однако, когда это необходимо, проведение вентрального вмешательства возможно при компенсированном (субкомпенсированном) состоянии сердечно-легочной системы.

По результатам нашего исследования, оптимальным операционным приемом у категории пациентов с тяжелыми деформациями является «способ односторонней двухстержневой апикальной прямой деротации при грубой деформации позвоночника» (патент №2560999) коррекция и стабилизация сколиоза при котором происходит с применением одного или нескольких парапикальных стержней, которые деротируются одновременно с длинным стержнем с вогнутой стороны. Особенность прямой двустержневой методики заключается в одномоментной деротации обоих конкав-стержней, что

позволяет проводить коррекцию более безопасно (контроль всех инструментированных позвонков) и эффективно (с большей деротационной амплитудой).

Анализируя результаты исследования в котором сопоставлялись группы пациентов с «односторонней двухстержневой апикальной прямой деротацией» и непрямым деротационным маневром, значения среднего предоперационного угла деформации, мобильность при тракционном тесте, средняя кровопотеря и продолжительность операции не имели выраженных отличий.

В группе больных, оперированных по авторской методике по сравнению с группой с непрямым деротационным маневром, пациенты имели лучшие результаты по следующим параметрам: послеоперационная коррекция составила 48 и 41%, ротация апикального позвонка уменьшилась с 34 до 23°(32,3%) и с 36° до 29°(19,4%); уменьшение глобального фронтального/сагиттального баланса составило с 39/25 мм до 14/12 мм (64/52%) и с 35/26 мм до 16/15 мм (55/43%) в исследуемых группах соответственно. Данные результаты свидетельствуют о лучшей компенсации туловища и большей послеоперационной коррекции в группе больных с односторонней двухстержневой апикальной прямой деротацией. Меньшие значения потери коррекции основной дуги, а также незначительное нарастание грудного кифоза в послеоперационном периоде (через 24 мес.) 3,8%/4,3% по сравнению с 6,2%/7,5% свидетельствует о большей надежности и стабильности при проведении двустержневой односторонней деротации. Количество фиксированных сегментов в среднем больше на один в группе с непрямым деротационным маневром (13 и 14 соответственно).

В ходе настоящего исследования было выявлено, что согласно классификации Lenke среди пациентов с грубыми деформациями преобладают сколиозы III, IV типов с поясничным модификатором С и гиперкифозом.

При сопоставлении групп пациентов, оперированных двухэтапно (с предшествовавшим передним релизом) и одноэтапно (без переднего этапа),

выявлено, что в абсолютных цифрах у пациентов с одноэтапным лечением кровопотеря и продолжительность наркоза была, безусловно, меньше по сравнению с группой в которой проводилось двухэтапное лечение (за счет переднего хирургического подхода). Отличия в интраоперационной кровопотере в исследуемых группах были незначимыми: в группе пациентов без предварительной мобилизирущей дискэктомии и гало-тракции 1650±175мл, в группе с предварительной мобилизирущей дискэктомией и гало-вытяжением 1600±165мл. Разница в общей кровопотере в исследуемых группах возникала за счет наличия торакотомного доступа у пациентов I группы и составила и 250±35 мл. Сопоставление значений процента послеоперационной коррекции, а также потери коррекции по прошествии 12, 24 мес после хирургического вмешательства не выявило принципиальных различий в исследуемых группах пациентов. Анализируя результаты исследования, мы пришли к выводу, что продолжительность дорсального этапа хирургического вмешательства незначительно больше в группе пациентов, которым не проводился предварительный передний релиз межпозвонковых структур на вершине деформации. Значения времени основного этапа оперативного вмешательства в исследуемых группах, принципиально не различались.

Проведение одноэтапного оперативного лечения лишь дорсальным доступом уменьшает количество оперативных вмешательств, длительность пребывания пациента в стационаре, а также исключает дискомфорт пациента, возникающий при гало-тракции.

По нашему мнению, учитывая высокие риски развития послеоперационных осложнений после торакотомии, удовлетворительную послеоперационную коррекцию и улучшение баланса туловища после одноэтапного хирургического вмешательства, оптимальным методом лечения у пациентов с сверхтяжелыми деформациями позвоночника является использование непрямого деротационного маневра наряду с применением мультистержневой металлофиксаторующей конструкции без применения

переднего релиза и гало-тракции. В ходе настоящего исследования нами не выявлено принципиальных различий по показателям послеоперационной коррекции в группах пациентов с применением гало-тракции и без нее.

Одним из способов, позволяющим уменьшить протяженность фиксации позвоночника при сколиозе, является «способ конвекситальной поясничной парциальной нижней фасетэктомии при дорсальной коррекции сколиотически деформированного позвоночника» (патент на изобретение № 2559901). Цель данной методики: освобождение от инструментации дистального позвоночно-двигательного сегмента и уменьшение тем самым протяженности спондилодеза на один уровень в каудальном направлении.

После имплантации транспедикулярных винтов в зоне планируемого спондилодеза, с вогнутой стороны поясничной дуги прямым долотом резецируется часть нижней фасетки дистального инструментированного позвонка. Формируется межфасеточный диастаз в зоне локального конвекса. Моделируются и устанавливаются стержни. Проводится деротация позвонков и промежуточное затягивание гаек. Выполняется каудальная дистракция дистального инструментированного позвонка от вышерасположенного фиксированного винта. Происходит максимальная горизонтализация тела дистального инструментированного и смежного с ним нижнего свободного позвонка за счёт компрессии диастаза в межфасеточной зоне. Замыкательные пластины этих позвонков становятся параллельны. В завершении проводится окончательный монтаж системы, задний спондилодез.

Данная технология позволила уменьшить наклон дистального инструментированного позвонка (горизонтализировать) в среднем на 14°±2°, уменьшить количество фиксированных позвоночных сегментов и «освободить» дополнительный межпозвонковый диск в поясничном отделе. В послеоперационном периоде (через 4-6 недель) пациенты обучались выполнению комплекса упражнений, направленных для восстановления поясничного баланса.

Методика применения ассиметричного TLIF при сколиозе предваряет основной этап - дорсальную коррекцию и фиксацию позвоночника. Использование ассиметричного TLIF заключается в установке на одном или двух сегментах поясничного (пояснично-крестцового) отделов на вогнутой стороне деформации (L2-L3, L3-L4, L4-L5, L5-S1), или с обеих сторон лордозированного титанового кейджа с аутокостью. В сегменте на вогнутой стороне предполагаемого проведения TLIF устанавливается короткий провизорный стержень и выполняется дистракция межтелового промежутка. Трансфораминально, после монолатерального кюретажа диска и подготовки ложа установливается титановый кейдж с аутокостью. Проводится демонтаж провизорного стержня. Для проведения TLIF у наших пациентов использованы аутотрансплантанты из гребня подвздошной кости и комбинированные имплантаты, представляющие собой межтеловые титановые кейджи, наполненные аутокостью.

Методика асимметричной межтеловой фиксации на вогнутой стороне деформации в поясничном отделе позвоночника применена у 14 пациентов в процессе дорсальной коррекции позвоночника. В результате применения методики TLIF при проведении дорсальной коррекции и фиксации позвоночника по данным спондилографии отмечено уменьшение наклона нижнего концевого позвонка поясничной дуги в среднем с 52 до 29°, что составило в среднем 45% коррекции.

Установлено, что в группе пациентов, оперированных с использованием межтелового TLIF-кейджа на вогнутой стороне деформации отмечены лучшие результаты по коррекции наклона нижнего инструментированного позвонка (уменьшения клиновидности диска) по сравнению с группой, где имплантация кейджа не проводилась. Применение методики асимметричного TLIF обеспечивает механическую стабильность и поддержку «фундамента» инструментированного позвоночного столба - поясничного отдела, испытывающего наибольшие нагрузки.

Обе предложенные методики (асимметричный TLIF и нижняя парциальная фасетэктомия) позволяют сохранить большее количество неинструментированных дистальных позвонков на один уровень по сравнению с контрольной группой. Сохранение нефиксированных двух дисков в пояснично-крестцовом отделе увеличивает подвижность поясничного отдела и обеспечивает управляемый послеоперационный баланс тела.

В настоящий момент остро стоит проблема оказания помощи пациентам с нейромышечными деформациями позвоночного столба. Распространенность сколиоза среди этих пациентов, по данным различных авторов, составляет от 50 до 80 %. Отсутствие своевременного лечения нейромышечных деформаций позвоночника вызывает такие симптомы, как болевой синдром, нарушенный баланс туловища при сидении, ходьбе, пролежни в области нагружаемого седалищного бугра, нарушение работы органов грудной клетки (респираторные заболевания, пневмонии, нарушение работы сердечно-сосудистой системы). Хирургическая коррекция нейромышечной деформации позвоночника - единственно эффективный способ устранения паралитического сколиоза и перекоса таза с восстановлением фронтального и сагиттального баланса туловища.

Проведение оперативных вмешательств по устранению сколиозов у данной категории больных осложняется наличием сопутствующей патологии и связано со значительным риском послеоперационных осложнений, поэтому проведение хирургических вмешательств этим пациентам необходимо в специализированных центрах с соответствующей медицинской поддержкой.

Основными целями оперативной коррекции нейромышечного сколиоза являются: остановка прогрессирования деформации, восстановление баланса туловища, коррекция деформации, восстановление правильного сагиттального и фронтального баланса туловища, исправление формы и объема сколиотически деформированной грудной клетки, предотвращение неврологических расстройств и болевого синдрома.

Как правило, паралитические деформации достаточно мобильны и, не требуют переднего мобилизующего этапа (риск проведения которого крайне высок). Протяженная С-образная грудопоясничная деформация с перекосом таза, характерная для нейромышечных сколиозов, требует многоуровневой фиксации от верхнегрудных позвонков до нижнепоясничных сегментов или гребней подвздошных костей. Дискутабельным остается вопрос о целесообразности фиксации таза при его перекосе. По нашему мнению, нижнюю границу винтовой имплантации у пациентов с паралитическими деформациями целесообразно определять исходным неврологическим статусом (степень активных движений в ногах) и перекосом таза. Тотальный спондилодез (фиксация крестца и подвздошных костей) проводилась при отсутствии активных движений в нижних конечностях и перекосе таза более, чем 15 град. При отсутствии перекоса таза проводилась фиксация до L4 или L5. Пациентам, передвигающимся самостоятельно (например, при сколиозе на фоне детского церебрального паралича) без перекоса таза проводилась фиксация до L4, что позволяет сохранить мобильные дистальные сегменты позвоночника. Протяженная, как правило, тотальная грудопоясничная деформация с перекосом таза, характерная для нейромышечных сколиозов, требует многоуровневой протяженной фиксации от верхнегрудных позвонков до нижнепоясничных сегментов или гребней подвздошных костей.

У пациентов с тяжелыми мобильными деформациями показано, что предоперационная гало-гравитационная тракция не влияет на степень послеоперационной коррекции деформации позвоночника. Данный вид предоперационной подготовки может быть рекомендован в лечении пациентов, у которых угол сколиотической деформации превышает 100° по Cobb.

В результате проведенной коррекции нейромышечных деформаций отмечено повышение общей активности пациентов (100%), появление возможности сидеть лежачим больным (все пациенты с 5 классом активности перешли в 4 и 3 класс активности), улучшение самообслуживание (у 65%), и

транспортировку (у 85%) пациентов, а также улучшить дыхательную функцию (95%) и снизить болевой синдром (53%).

При коррекции тяжелых деформаций позвоночника в ряде случаев возможно применение трехколонной вертебротомии - резекции позвоночного столба (VCR), заключающейся в циркулярной остеотомии позвоночника на вершине искривления с его одномоментной инструментальной коррекцией. Анализ данных литературы и наш собственный опыт показывают, что техника VCR – эффективная процедура для лечения тяжелых ригидных деформаций. Она позволяет исправлять любой вид искривления – кифоз, сколиоз, кифосколиоз. VCR – эффективная процедура для лечения тяжелых ригидных кифосколиотических деформаций.

Данный вид вертебротомии полностью дестабилизирует позвоночник, что может привести к ухудшению неврологического статуса. В связи с этим, для профилактики неврологических осложнений необходимо проведение транспедикулярных винтов максимально близко к зоне остеотомии. Для профилактики избыточного укорочения позвоночника необходима установка сетчатого Mesh в передних отделах, при этом коррекция деформации должна проводиться очень плавно.

Техника данной операции предъявляет повышенные требования к навыкам оперирующего хирурга и его ассистентам. У неврологически интактных больных обязательно использование интраоперационного нейрофизиологического контроля.

В последнее десятилетие, в связи с увеличением хирургической активности относительно деформаций позвоночника, а также появлением отдаленных осложнений в результате применяемых ранее, или в настоящее время эндокорректоров I-II поколений (таких как эндокорректор Харрингтона, дистрактор Казьмина, Фищенко, Роднянского-Гупалова, система LSZ), число ревизионных вмешательств на позвоночном столбе имеет тенденцию к увеличению.

Основными причинами, приводящими к проведению ревизионных вмешательств, являются использование устаревших, биомеханически несостоятельных металлоконструкций («пластинчатые эндокорректоры»), некорректный выбор уровней фиксации, некачественный спондилодез, наличие остаточного послеоперационного дисбаланса туловища (фронтального, сагиттального), либо появление декомпенсации в позднем послеоперационном периоде. Наиболее часто ревизионные вмешательства требуются при переломах различных элементов металлоконструкций, расшатыванием элементов крепления в узлах фиксации к позвонкам. Также частыми причинами ревизионной хирургии являются нарушение сагиттального и фронтального баланса, кифотические деформации выше и ниже уровня фиксации (PJK, DJK), инфекционные осложнения.

Крючковые системы, используемые в методике пластинчатых эндокорректоров, подразумевает поддужечную фиксацию за задние элементы позвоночника, что не позволяет провести адекватную деротацию позвонков сколиотической дуги и требуют протяженной фиксации позвоночника (Th2-L5), значительно снижая функциональную активность пациентов. Часть пластинчатых эндокорректоров имеют высокий профиль и контурируют под кожей. Отсутствие костного спондилодеза сопровождается микроподвижностью системы, вызывает стойкий болевой синдром в спине, провоцирует развитие выраженного металлоза, послеоперационных сером, свищей в области эндокорректора, перелом пластин, а также нестабильность верхнего полюса металлоконструкции. Наличие рубцово-фиброзного, а впоследствии костного блока, появляющегося через 3-6 месяцев после вмешательства не реализует эффект удлинения по мере роста пациента и может провоцировать развитие Crankshaft-феномена, исправление которого, наряду большими техническими трудностями при демонтаже старых модификаций пластинчатых эндокорректоров требуют длительных, травматичных, многоэтапных оперативных вмешательств.

Выбор оптимального уровня фиксации и использование ригидных шурупных металлоконструкций (All screw), наряду с надежным спондилодезом при коррекции деформаций позвоночника является профилактикой развития дисбаланса и минимизируют риск развития псевдоартрозов и, как следствие, нестабильности системы, приводящих к ревизионным вмешательствам.

Хирург, проводящий операции при тяжелых кифосколиотических деформациях, должен быть готов к различным осложнениям, требующим повторных хирургических вмешательств, которые возможны для данной категории пациентов.

Оперативное лечение при тяжелых сколиозах относится к высокотравматичной хирургии, сопряженной с высоким риском осложнений, как в ближайшем, так и в отдаленном периоде. Из общего количества пациентов подвергнутых хирургической коррекции сколиоза общее число осложнений составило 40 случаев (14,4%), из которых так называемые «большие» осложнения, угрожавшие жизни больного, потребовавшие реоперации либо приведшие к формированию неврологического дефицита, составили 7,92%, а «малые» осложнения, купированные к моменту выписки пациента из стационара – 6,48%.

Необходимо отметить достаточно высокий процент послеоперационных осложнений у пациентов с нейромышечными сколиозами: 5,76% из общего числа пациентов настоящего исследования. Это связано с наличием фоновой сердечно-легочной патологии (сердечная и легочная недостаточность), хронической урологической инфекцией, дефицитом паравертебральной мускулатуры, трудностями послеоперационного ухода за пациентом.

Применение торакотомий при проведении релиза межпозвонковых структур, как подготовительного этапа перед дорсальной коррекцией и фиксацией позвоночника, сопряжено с высоким послеоперационным риском развития осложнений. По нашему мнению, в целях минимизации развития послеоперационных осложнений, целесообразно применять дорсальные

методики, мобилизующие позвоночный столб, такие как вертебротомия по Смит-Петерсону и Понте, конвекситальную апикальную фасетэктомию, а также использовать многостержневую винтовую компоновку системы фиксации.

Проанализировав возможные осложнения при хирургической коррекции сколиотических деформаций, мы пришли к выводу, что применение гибридных (крюковых) металлоконструкций повышает риски развития нестабильности системы. Такие осложнения, как вывихивание педикулярных/ламинарных крюков в раннем и позднем послеоперационном периоде отсутствуют в «чисто винтовых» металлоконструкциях. Кроме того, переломы стержней (два перелома из трех настоящего исследования) и винтов (три перелома из четырех) в большинстве своем происходят на гибридных системах из-за меньшей стабильности таких конструкций в целом, по сравнению с винтовыми.

ВЫВОДЫ:

1. Оптимальным операционным приемом у категории пациентов с тяжелыми деформациями является способ односторонней двухстержневой апикальной прямой деротации, коррекция и стабилизация сколиоза при котором происходит с применением одного или нескольких парапикальных стержней, деротируемые одновременно с длинным стержнем с вогнутой стороны. Надежность фиксации позвоночного столба при односторонней двухстержневой апикальной прямой деротации подтверждается меньшими значениями потери коррекции и нарастания грудного кифоза у пациентов с винтовой фиксацией в послеоперационном периоде, а также меньшим количеством осложнений, вызванных нестабильностью металлоконструкции.

2. Учитывая высокие риски развития послеоперационных осложнений после торакотомии, удовлетворительную послеоперационную коррекцию и улучшение баланса туловища после одноэтапного хирургического вмешательства, наименее агрессивным и рациональным методом лечения у пациентов со сверхтяжелыми деформациями позвоночника является использование непрямого деротационного маневра наряду с применением мультистержневой металлофиксирующей конструкции без применения переднего релиза и гало-тракции. Проведение одноэтапного оперативного лечения лишь дорсальным доступом уменьшает количество оперативных вмешательств, сокращает длительность пребывания пациента в стационаре, а также исключает дискомфорт пациента, возникающий при гало-тракции.

3. Способ конвекситальной поясничной парциальной нижней фасетэктомии, заключающийся в односторонней клиновидной резекции межпозвонкового сустава с основанием клина, обращенным в вогнутую сторону деформации, позволяет освободить дистальный позвоночный двигательный сегмент, за счет уменьшения протяженности фиксации позвоночника при сколиозе.

4. Применение методики асимметричного TLIF при лечении сколиозов обеспечивает механическую стабильность и поддержку иструментированного

позвоночного столба, особенно поясничного отдела, испытывающего наибольшие нагрузки. Использование TLIF в нижнем полюсе металлоконструкции является профилактикой дестабилизации и формирования псевдоартроза на поясничном уровне.

5. В результате хирургической коррекции нейромышечных деформаций позвоночника отмечено повышение общей активности пациентов (100%), появление возможности сидеть лежачим больным, улучшение самообслуживание (у 65%), и транспортировку (у 85%) пациентов, а также улучшить дыхательную функцию (95%) и снизить болевой синдром (53%).

6. VCR – эффективная процедура для лечения тяжелых ригидных деформаций позвоночника. Она позволяет исправлять любой вид искривления – кифоз, сколиоз, кифосколиоз. VCR – сложный вид вертебротомии, который сопровождается большим процентом осложнений (40 % по данным настоящего исследования). Основная причина развития неврологических осложнений – трансляция тел позвонков относительно друг друга и вторичное сдавление спинного мозга. Во избежание этого осложнения необходимо проведение опорных элементов максимально близко к зоне остеотомии, а также нейрофизиологический контроль спинного мозга. Данный вид остеотомии требует высоких профессиональных навыков от хирургической бригады, на этапе освоения технологии VCR хирургические вмешательства целесообразно проводить у пациентов с грубыми неврологическими расстройствами.

7. Основными причинами, приводящими к проведению ревизионных вмешательств на позвоночном столбе в нашей группе пациентов, явилось использование пластинчатых эндокорректоров. Применение данных имплантов сопровождается нестабильностью металлоконструкции, вторичному инфицированию, а также к значительному выступанию имплантов под кожей. При использовании ПЭ не выполняется задний костный спондилодез, что усугубляет явление нестабильности. Методом выбора у этих пациентов является удаление пластинчатого эндокорректора и повторная

стабилизация позвоночника с использованием транспедикулярных винтов в сочетании с костной пластикой. При использовании гибридных металлоконструкций 3 поколения риск нестабильности в зоне использования крюков выше по сравнению с тотальной транспедикулярной системой. При выполнении ревизионных хирургических вмешательств методом выбора является замена крюков на транспедикулярные винты и задний спондилодез.

ПРАКТИЧЕСКИЕ РЕКОМЕНДАЦИИ

С целью уменьшения протяженности заднего спондилодеза, при проведении дорсальной коррекции и фиксации позвоночника у пациентов с тяжелыми деформациями позвоночника, рекомендовано сохранять дистальный мобильный позвоночный двигательный сегмент, не включая последний в зону инструментации, за счет применения методики «Способ конвекситальной поясничной парциальной нижней фасетэктомии» (патент на изобретение №2559901 от 21.08.14).

У пациентов с тяжелыми деформациями позвоночника установка транспедикулярных винтов в апикальной зоне по выгнутой стороне деформации и проведение деротации одновременно за 2 стержня за счет применения авторской методики «Способ односторонней двухстержневой апикальной прямой деротации при грубой деформации позвоночника» (патент на изобретение №2560999 от 21.08.14), позволяет улучшить деротационный компонент коррекции, максимально провести первичную стабилизацию позвоночника до формирования спондилодеза, а в ряде случаев не применять вентральные мобилизующие хирургические вмешательства.

Применение методики асимметричного TLIF при лечении деформаций грудо-поясничного отдела позволяет создать жесткую, стабильную структуру в «фундаменте» инструментированного позвоночника - поясничном отделе, адекватно корригировать поясничную деформацию в сагиттальной и фронтальной плоскостях. Использование данной методики рекомендуется, как прием, предотвращающий дестабилизацию и формирование псевдоартроза на поясничном уровне.

При хирургической коррекции паралитических деформаций позвоночника важным моментом является многоуровневая фиксация с установкой большого числа опорных элементов (рекомендовано фиксировать каждый сегмент сколиотической дуги) с узлом пельвик/сакро-пельвик при перекосе таза более 15° и/или неспособностью пациента к самостоятельной ходьбе. Многоуровневая фиксация позволяет равномерно распределить

нагрузку на опорные элементы позвоночника и в условиях неполноценной (за счет основного заболевания) паравертебральной мускулатуры, надежно фиксировать позвоночный столб.

Предоперационную гало-гравитационную тракцию следует проводить при тяжелых и сверхтяжелых деформациях, с углом сколиотической деформации более 100º по Cobb, а также при ригидных деформациях, если при выполнении тракционного теста сколиотическая дуга корригируется менее чем на 30%.

Выявленные нами недостатки «растущей» металлоконструкции, повлекшие за собой проведение длительных и травматичных ревизионных вмешательств ставят под сомнение целесообразность использования данной технологии в вертебрологической практике. Методику коррекции сколиотической деформаций при помощи пластинчатых эндокорректоров необходимо максимально сузить при использовании в хирургии деформаций позвоночника.

При тяжелых, сверхтяжелых и нейромышечных деформациях рекомендовано использование мультистержневой компоновки металлофисатора (трех-, четырех -, пятистержневых систем), позволяющих более надежно стабилизировать позвоночный столб и минимизировать осложнения, связанные с нестабильностью металлоконструкции (миграции опорных элементов, переломы стержней).

Список опубликованных работ по теме диссертации

1. **Бакланов А. Н.** Лечение деформаций позвоночника у пациентов, страдающих нейромышечными сколиозами // Материалы 21-ого международного конгресса Scoliosis Research Society (SRS) International Meeting on Advanced Spine Techniques IMAST- Valencia, Spain, 2014-P.48-9.

2. Патент РФ на изобретение № 2559901. Способ конвекситальной поясничной парциальной нижней фасетэктомии при дорсальной коррекции сколиотически деформированного позвоночника / Бакланов А.Н.// Заявка № 201434273; приоритет изобретения 21.08.2014; Зарегистрировано в Государственном реестре изобретений 20.07.2015

3. Патент РФ на изобретение № 2560999. Способ односторонней двухстержневой апикальной прямой деротации при грубой деформации позвоночника / Бакланов А.Н.// Заявка № 2014134271; приоритет изобретения 21.08.2014; Зарегистрировано в Государственном реестре изобретений 27.07.2015

4. Бакланов А. Н. Хирургическое лечение тяжелых нейромышечных сколиозов у пациентов, страдающих спинальной мышечной атрофией / Бакланов А. Н., Колесов С. В., Шавырин И. А. //Хирургия позвоночника. - 2011.- №3.- с.35-41.

5. Бакланов А. Н. Оперативное лечение деформаций позвоночника у больных с детским церебральным параличом /Бакланов А. Н., Колесов С. В., Шавырин И. А.// Травматология и ортопедия России им. Р. Р. Вредена. Научно-практический журнал, 2011, № 3 (61) с.73-79.

6. Бакланов А. Н. Хирургическое лечение пациентов с нейромышечным сколиозом / Бакланов А. Н., Колесов С. В., Шавырин И. А.// Нейрохирургия (им. Н. В. Склифосовского). Научно-практический журнал, 2012 г, №3, с. 77-82.

7. Бакланов А. Н. Ревизионные оперативные вмешательства у пациентов со сколиозом, оперированных пластинчатыми эндокорректорами / Бакланов А. Н., Колесов С. В., Шавырин И. А., Кудряков С. А.// Травматология и ортопедия России им. Р. Р. Вредена. Научно-практический журнал, 2012г. №4 с. 87-22.

8. Бакланов А. Н. Применение методики транспедикулокорпорального спондилодеза у пациентов с идиопатическим сколиозом /Бакланов А. Н., Колесов С. В., Шавырин И. А. //Медицинский вестник Башкортостана, том 8 №1, 2013, стр. 93-97.

9. Бакланов А. Н. Оперативное лечение нейромышечного сколиоза/ Бакланов А. Н., Колесов С. В., Шавырин И. А. // Гений Ортопедии № 2, 2013, стр. 72-77.

10. Бакланов А. Н. Многоэтапная коррекция деформации позвоночника у пациентки с синдромом недержания пигмента/ Бакланов А. Н., Колесов С. В., Шавырин И. А. //Вестник Российской Академии Медицинских Наук №3, 2013, стр. 45-51.

11. Бакланов А. Н. Оперативное лечение пациента со сверхтяжелым кифосколиозом на фоне нейрофиброматоза / Бакланов А. Н., Шавырин И. А. //Хирургия позвоночника, №2, 2013, стр. 28-31.

12. Колесов С. В. Коррекция деформаций позвоночника у пациентов с менингоцеле / Колесов С. В., Бакланов А. Н., Шавырин И. А. // Вестник травматологии и ортопедии им. Н.Н. Приорова, №1, 2013, стр. 46-52.

13. Бакланов А. Н. Применение методики асимметричного TLIF при лечении идиопатического сколиоза / Бакланов А. Н., Колесов С. В., Шавырин И. А. // Вестник травматологии и ортопедии им. Н.Н. Приорова, №2, 2013, стр. 20-25.

14. Бакланов А. Н. Основные принципы коррекции тяжелых сколиотических деформаций с использованием транспедикулярных металлоконструкций/ Бакланов А. Н., Колесов С. В., Шавырин И. А. //

Вестник травматологии и ортопедии. Научно-практический журнал, 2014г, №1(71), с.34-43.

15. **Бакланов А. Н.** Использование методики асимметричного TLIF при лечении деформаций грудо-поясничного отдела позвоночника// Материалы 9-го съезда травматологов-ортопедов России. – Саратов, 2011. – С. 233–234.

16. **Бакланов А. Н.** Хирургическая коррекция деформаций позвоночника у пациентов с тяжелыми сколиозами. // Материалы 1 конгресса травматологов-ортопедов «Травматология ортопедия столицы. Настоящее и будущее». – М., 2012. –С. 38-39.

17. **Бакланов А. Н**. Тактика хирургического лечения нейро-мышечных деформаций позвоночника// Материалы III Съезда хирургов-вертебрологов России «Современные технологии хирургического лечения деформаций и заболеваний позвоночника». Санкт-Петербург,- 2012. С.94-95.

18. **Бакланов А.Н**. Нестандартные подходы при хирургическом лечении деформаций грудопоясничного отдела позвоночника.// Материалы VI съезда нейрохирургов России «Сибирский международный нейрохирургический форум». Новосибирск, - 2012. С.64-65.

19. **Бакланов А. Н.** Оперативное лечение тяжелых сколиотических деформаций с использованием транспедикулярных металлоконструкций // Материалы IV Съезда хирургов-вертебрологов России Межрегиональной общественной организации «Ассоциация хирургов-вертебрологов». Новосибирск,- 2013- С.36-37.

20. **Бакланов А. Н.** Хирургическая коррекция тяжелых сколиотических деформаций у детей и подростков // XVI Съезд педиатров России «Актуальные проблемы педиатрии», М., 2013-С.54-55.

21. **Бакланов А. Н.** Оперативное лечение тяжелых нейромышечных сколиозов у пациентов, страдающих спинальной мышечной атрофией // Материалы Всероссийской научно-практической конференции «Избранные

вопросы ортопедии и костной патологии», посвященной 90-летию академика М.В. Волкова, 80-летию академика О.В. Оганесяна М., 2012. – С. 38-39.

22. **Бакланов А.Н.** Хирургическое лечение сколиотических деформаций позвоночника: анализ ошибок и осложнений // Материалы образовательного курса общества исследования сколиоза SRS Worldwide Course, Нижний Новгород, 2013. С.44-45.

23. **Бакланов А.Н.** Хирургическое лечение тяжелых сколиотических деформаций позвоночника:// Материалы V Съезда хирургов-вертебрологов России межрегиональной общественной организации «Ассоциация хирургов-вертебрологов», Саратов, 2014– С. 142-143.

24. Колесов С. В. Тактика хирургического лечения пациентов с деформациями позвоночника, имеющих укорочение нижней конечности/ Колесов С. В., Бакланов А. Н., Шавырин И. А. //Вестник Российской Академии Медицинских Наук №10, 2013, стр. 41-46.

25. Колесов С. В. Ревизионная хирургия у пациентов со сколиозом, оперированных пластинчатыми эндокорректорами/ Колесов С. В., **Бакланов А. Н.** // Материалы Всероссийской научно-практической конференции с международным участием «Неотложные состояния в вертебрологии» Санкт-Петербург,- 2013. С.44-45.

26. Колесов С.В. Ревизионные оперативные вмешательства у пациентов со сколиозом, оперированных пластинчатыми эндокорректорами Колесов С.В., **Бакланов А.Н.,** Шавырин И.А., Кудряков С.А. // Материалы X Юбилейного Всероссийского съезда травматологов-ортопедов – М., 2014. – С. 299-300.

27. Колесов С. В. Хирургическое лечение нейромышечных деформаций позвоночника/ Колесов С. В., **Бакланов А. Н.,** Шавырин И. А., Шаболдин А. Н. // Материалы XVII конгресса педиатров России с международным участием «Актуальные проблемы педиатрии» М., 2014. – С. 355-356.

28. Скворцов А. П. Опыт хирургического лечения сколиотической деформации позвоночника: анализ ошибок и осложнений/ Скворцов А. П., Бакланов А. Н., Барченко Б. Ю., Андреев П. С., Валеев И. Е., Хасанов Р. Ф., Яшина И. В. // Практическая медицина. Научно-практический журнал, 2014г, №4(80), с.132-135.

29. Патент РФ на изобретение №2587643. Способ оперативного лечения грудопоясничного сколиоза / Скворцов А.П., Бакланов А.Н., Андреев П.С., Салахов И.Р./ Заявка № 2015410774; Приоритет изобретения 25.03.2015; Зарегистрировано в Государственном реестре изобретений 25.05.2016

30. Патент РФ на изобретение № №163928. Устройство для профилактики образования послеоперационных сером паравертебральной области/ Скворцов А.П., Бакланов А.Н., Андреев П.С., Айдаров В.И./ Приоритет изобретения 25.01.16г.

31. Kumar M.N.Correlation between saqittal plane changes and adjacent segment degeneration following lumbar spine fusion/ Kumar M.N., Baklanov A., Chopin D // Eur. Spine J. 2001. Vol. 10. P. 314–319.

Список сокращений.

ВАШ - визуальная аналоговая шкала

ГК – гибридная конструкция

ДЦП - детский церебральный паралич

ЖЕЛ – жизненная емкость легких

ИМ- индекс мобильности

ИПК- индекс послеоперационной коррекции

КТ - компьютерная томография

МДД - мышечная дистрофия Дюшенна

ММЦ - миеломенингоцеле

МРТ - магнитно-резонансная томография

НМЗ - нейромышечные заболевания

ОФВ1 – объем форсированного выдоха за 1 мин

ПЭ – пластинчатые эндокорректоры

СМА- спинальная мышечная атрофия

ТПФ- транспедикулярная фиксация

ФВ- фракция выброса

ФВД- функция внешнего дыхания

ФЖЕЛ – функциональная жизненная емкость легких

ЭНМГ- электронейромиография

ЭОП- электронно-оптический преобразователь

CD - Cotrel-Dubousset

FA- атаксия Фридрейха

SVA – sagittal vertical axis (сагиттальная вертикальная ось)

Список литературы

1. Абальмасова Е.А. К этиологии боковых искривлений позвоночника у детей и подростков // I Всесоюз. съезд травматологов-ортопедов 17–21 сентября 1963: Тез. докл. М.,1965. С. 218–220.
2. Аксенович Т.И., Зайдман А.М., Зоркольцева И.В. и др. Новые модели наследования сложных признаков и их исследования при сегрегационном анализе идиопатического сколиоза // Генетика. 1999. Т. 35. № 2. С. 255–262.,
3. Батршин И.Т. и др. Патомеханизм развития многоплоскостной вертебральной деформации// Хирургия позвоночника. 2010. № 1. С. 29–32.
4. Брагина К.Н., Доброхотова Г.А. Функциональная асимметрия человека. М., 1988.
5. Васюра А.С., Новиков В.В., Михайловский М.В. и др. Некоторые особенности оперативного лечения тяжелых форм идиопатического сколиоза подростков // Хирургия позвоночника. 2006. № 3. С. 29-37.
6. Вердиев В. Г. Хирургическое лечение тяжелых форм сколиоза у больных с завершенным ростом: Дис... д-ра мед. наук/ Украинский НИИ травматологии и ортопедии, 1994.
7. Ветрилэ С.Т., Кулешов А.А., Ветрилэ М.С. Хирургическое лечение грудопоясничного и поясничного сколиоза с использованием дорсального и вентрального инструментария // Актуальные вопросы детской травматологии и ортопедии: Тез. докл. науч.-практ. конф. детских травматологов-ортопедов России. СПб., 2005. С. 87
8. Виссарионов С.В. и др. Хирургическая коррекция деформаций позвоночника при идиопатическом сколиозе: история и

современное состояние (Обзор литературы)//Травматология и ортопедия России. 2013. № 1(67). С. 138–145).

9. Виссарионов С.В. Технологии коррекции деформаций позвоночника транспедикулярными спинальными системами у детей с идиопатическим сколиозом // Хирургия позвоночника. 2013. № 1. С. 21–27.
10. Дроздецкий А.П. Хирургическое лечение сколиоза низкой локализации у детей и подростков // Травматол. и ортоп. России. 2002. № 3. С. 15–18
11. Дудин М.Г. Идиопатический сколиоз и директивные системы организма // Адаптация различных систем организма при сколиотической деформации позвоночника: Методы лечения: Тез. докл. Междунар. симпозиума. М., 2003. С. 26–27.
12. Дудин М.Г. Идиопатический сколиоз: Фронтальная дуга // Адаптация различных систем организма при сколиотической деформации позвоночника: Методы лечения: Тез. докл. Междунар. симпозиума М., 2003. С. 23–25.
13. Дудин М.Г. Особенности гормональной регуляции обменных процессов в костной ткани как этиопатогенетический фактор идиопатического сколиоза: Дис. ... д-ра мед. наук. СПб., 1993
14. Дудин М.Г. Сколиоз с атипичной патологической ротацией позвонков: диагностика, течение, лечебная тактика: Дис. ... канд. мед. наук. Л., 1982.
15. Дудин М.Г., Пинчук Д.Ю. Центральная нервная система и идиопатический сколиоз // Хирургия позвоночника. 2005. № 1. С. 45–55.
16. Дулаев А.К., Надулич К.А., Ястребков Н.М. Первый опыт коррекции сколиотической деформации поясничного отдела методом деротационного вентрального спондилодеза // VII съезд

травматологов-ортопедов России: Тез. докл. Новосибирск, 2002. С. 134.

17. Елизаров В.Г., Буслов И.В., Герасимов О.Р. Техника Харрингтона в лечении сколиоза у взрослых: биомеханический анализ, модификация. Ортопедия и травматология. 1989; (5): 26-29.,
18. Жирмунская Е.А. Функциональная взаимозависимость больших полушарий мозга человека. Л.,1989
19. Зайдман А.М. и др. Этиология и патогенез идиопатического сколиоза// Хирургия позвоночника. 2006. № 4. С. 84–93.
20. Зайдман А.М. Идиопатический сколиоз. Новосибирск, 1994.
21. Казьмин А.И., Фищенко В.Я. Дискотомия. М., 1974.
22. Ким В. Дж. и др. Влияние сегментарной транспедикулярной фиксации на активно растущий позвоночник: длительное экспериментальное исследование// Хирургия позвоночника. 2005. № 1. С. 105–111.
23. Колесов С.В. и др. Коррекция сколиотических деформаций позвоночника из вентрального доступа // Хирургия позвоночника. 2009. № 4. С. 115–120.
24. Колесов С.В. Использование техники VCR при лечении тяжелых деформаций позвоночника // Хирургия позвоночника. 2013. № 1. С. 28–35.
25. Колесов С.В. Хирургическое лечение тяжелых постламинэктомических деформаций позвоночника. Хирургия позвоночника, 2006; №2: 29-32
26. Колесов С.В. Хирургия деформаций позвоночника., М., 2014.
27. Колесов С.В., Бакланов А.Н., И.А. Шавырин, С.А. Кудряков. Ревизионные вмешательства у пациентов со сколиозом, оперированных с использованием пластинчатых эндокорректоров // Травматология и ортопедия России. 2012. № 4 (66) С. 87-92.

28. Крыжановский Г.Н. Дизрегуляторная патология М., 2002.
29. Крыжановский Г.Н. Общая патофизиология нервной системы. М., 1997
30. Кулешов А.А. Тяжелые формы сколиоза. Оперативное лечение и функциональные особенности некоторых органов и систем: Докт. дис. – М., 2007.
31. Кушель Ю.В. Роль ламинотомии и ламинопластики в снижении частоты послеоперационных кифосколиозов у детей, оперированных по поводу интрамедуллярных опухолей. Вопросы Нейрохирургии 2007; №4:20-34
32. Лисянский И. Н. Оперативное лечение больных с тяжелыми и сверхтяжелыми формами сколиоза. //Дис. ... канд. мед. наук. М., 2014.
33. Михайлов Д.А., Пташников Д.А., Масевнин С.В., Смекаленков О.А., Заборовский Н.С., Лапаева О.А., Мураби З. Результаты лечения пациентов пожилого и старческого возраста с дегенеративными деформациями и нестабильностью позвоночника. Травматология и ортопедия России. 2017;23(2):15-26.
34. Михайловский М. В., Фомичев Н. Г. Хирургия деформаций позвоночника. Новосибирск, 2002
35. Михайловский М.В., Зайдман А.М. Этиология, патогенез и патомеханизм идиопатического сколиоза// Хирургия позвоночника. 2004. № 2. С. 88–97.
36. Михайловский М.В., Лебедева М.Н., Садовая Т.Н., ГубинаЕ.В., Сарнадский В.Н. Ближайшие и отдаленные результаты хирургического лечения пациентов со сверхтяжелыми формами идиопатического сколиоза//Хирургия позвоночника. 2009; 2: 38–47.

37. Михайловский М.В., Садовой М.А. Оперативное лечение сколиотической болезни. Результаты, исходы. – Новосибирск, изд-во НГУ, 1993. – 191 с.
38. Михайловский М.В., Фомичев Я.Г., Новиков В.В., Васюра Л.С., Кирилова И.Л., Болбас Д. В., Лебедева М.Н. Инструментарий Cotrel-Dubousset в хирургии идиопатического сколиоза. Вестник травматологии и ортопедии им. Н.Н. Приорова. 1999; (2):3-7.
39. Мовшович И.А. Сколиоз: Хирургическая анатомия и патогенез. М., 1964
40. Норкин И.А., Зарецков В.В., Арсениевич В.Б. и др. Хирургическая коррекция сколиотических деформаций // Травматол. и ортопед. России. 2006. № 2(40). С. 221.
41. Петренко Д. Е., Мезенцев А. А.. Передний и задний корригирующий спондилодез при хирургическом лечении сколиотических деформаций тип I, V по Lenke: метаанализ данных литературы // Ортопедия, травматология и протезирование. 2012. № 3: 39–41
42. Поздникин Ю. И., Рыжаков Ю.Н., Микиашвили А.Н. Лечение сколиоза по методике Харрингтона-Люка. Проблемы травматологии и ортопедии: тез. докл. VI съезда травматологов-ортопедов Прибалтийских республик. Т. 2. Таллин; 1990:20-27.,
43. Поздникин Ю.И. Мобилизирующие операции при лечении грубых кифосколиотических деформаций у детей / Ю.И. Поздникин, А.Ф. Войтенков // Актуальные вопросы лечения заболеваний и повреждений опорно двигательного аппарата у детей. - СПб, 1994.- С.71 - 72.
44. Проценко В.Н. Вертеброневрология и нейроортопедия. Запорожье. Изд. Зап. Гос. Инж.Академии, 2000. – 160 с.
45. Ульрих Э.В. Вертебрология в терминах, цифрах, рисунках / Э.В. Ульрих, А.Ю. Мушкин. – СПб.:ЭЛБИ, 2002.- 185 с.

46. Цивьян Я.Л. Хирургия позвоночника. – М.: Медицина, 1966. – 311 с
47. Цивьян Я.Л., Летина В.И., Антонов О.С. Ангиокардиография и гемодинамика малого круга при сколиозе. Новосибирск, 1983.
48. Чаклин В.Д., Абальмасова Е.А. Сколиозы и кифозы. – М., 1973.-255с
49. Черкашов А.М. Течение поясничного и грудопоясничного сколиоза в клинико-биомеханическом аспекте после хемонуклеолиза. Автореферат кандид. диссер., 1989г.
50. Шаповалов В.М., Надулич К.А., Дулаев А.К. Деформации позвоночника. СПб., 2000.
51. Швец В.В. Эффективность хирургической коррекции и стабилизации сколиотической деформации при различных операциях с применением дистрактора Харрингтона с боковой тягой [дис. … канд. мед. наук]. М; 1997.].
52. Шевченко С.Д. Хирургическая коррекция позвоночника и грудной клетки при тяжелых формах сколиоза. //Дис. …докт. мед. наук. – Харьков. – 1983.
53. Anderson PR, Puno MR, Lovell SL, Swayze CR. Postoperative respiratory complications in non-idiopathic scoliosis. Acta Anaesthesiol Scand. 1985;29:186–92
54. Baron S. L. Adolescent idiopathic scoliosis / S. L. Baron, D. Kondrashov, F. Siddiqi // JJS. — 2007. — Vol. 89-A, Suppl. 2. — P. 142–156.
55. Bell D, Moseley C, Koreska J. Unit rod segmental spinal instrumentation in the management of patients with progressive neuromuscular spinal deformity. Spine. 1988;14:1301–7.
56. Bell M, Teebi AS. Autosomal dominant idiopathic scoliosis? Am J Med Genet 1995;55:112.

57. BenliI T, Ates B, Akalin S, et al. Minimum 10 years follow-up surgical results of adolescent idiopathic scoliosis patients treated with TSRH instrumentation. Eur Spine J. 2007; 16: 381–391.
58. Bernhardt M., Bridwell K.H. Segmental analysis of the sagittal plane alignment of the normal thoracic and lumbar spines and thoracolumbar junction // Spine. – 1983. – Vol. 14. – P. 717-721.
59. Berven S, Bradford DS. Neuromuscular scoliosis: causes of deformity and principles for evaluation and management. Semin. Neurol. 2002;22(2):167-178.,
60. Biomechanical analysis of derotation of the thoracic spine using linked pedicle screws / I. Cheng [et al.] // Paper #84 presented at the I4th International Meeting on Advanced Spine Techniques (IMAST); July 11-14, 2007; Paradise Island, Bahamas.
61. Birch J.G., Herring J.A., Roach J.W. et al. Cotrel – Dubousset instrumentation in idiopathic scoliosis – a preliminary report // Clin Orthop. – 1988. – N 227. – P. 24-29.
62. Bjerkreim I, Steen H, Brox JI: Idiopathic scoliosis treated with Cotrel-Dubousset instrumentation. Evaluation 10 years after surgery. Spine 2007, 32:2103–2110.
63. Bonaiti C., Feingold J., Briard M.L., et al. Genetics of idiopathic scoliosis // Helv. Paediatr. Acta. 1976. Vol. 31. P. 229–240.
64. Bonnett C, Brown JC, Grow T. Thoracolumbar scoliosis in cerebral palsy. J Bone Joint Surg [Am] 1976;58:328–36.
65. Boss N, Dolan LA, Weinstein SL: Long term clinical and radiographic results of Cotrel-Dubousset instrumentation of right thoracic adolescent scoliosis. Iowa Orthopedic Journal 2007, 27:40–46.
66. Bradford D., Oegema T., Brown D. Studies on skin fibroblasts of patients with idiopathic scoliosis // Clin. Orthop. Rel. Res. 1977. Vol. 126. P. 314,

67. Broom MJ, Banta JV, Renshaw TS. Spinal fusion augmented by Luque-rod segmental instrumentation for neuromuscular scoliosis. J Bone Joint Surg [Am] 1989;71:32–44.,
68. Brown, CW. Spinal instrumentation techniques. Rosemont, IL: Scoliosis Research Society; 1998., Thoracic adolescent idiopathic scoliosis curves between 70° and 100°: Is anterior release necessary? / SJ Luhmann [et al.] // Spine. - 2005. - Vol. 30(18) – P. 2061-2067
69. Burwell R., Dangerfield P. A multifactorial concept of the causation of idiopathic scoliosis// 10th International Philip Zorab Symposium: Programme and abstracts. Oxford, 1998. P. 48.
70. Burwell R.G. The consortium approach: A problem too big for any one of us // Research into Spinal Deformities I: First Biannual Meeting of International Research Society of Spinal Deformities. IOS Press.1997. P. 499–502.,
71. Burwell R.G., Dangerfield P.H. How does skeletal growth affect the onset and progression of adolescent idiopathic scoliosis? The Red Queen concept applied to trunk growth and 3D balance. A speculation // 10th International Philip Zorab Symposium: Programme and abstracts. Oxford, 1998. P. 47–48.
72. Canavese F, Gupta S, Krajbich JI, Emara KM. Vacuum-assisted closure for deep infection after spinal instrumentation for scoliosis. J Bone Joint Surg Br. Mar 2008;90(3):377-81.
73. Carlson B. ScoliScore AIS Prognostic Test Personalizes Treatment for Children With Spinal Curve. Biotechnol Healthc. 2011 Summer; 8(2): 30–31
74. Coe JD, Arlet V, Donaldson W, et al. Complications in spinal fusion for adolescent idiopathic scoliosis in the new millennium. A report of the Scoliosis Research Society Morbidity and Mortality Committee. Spine. 2006; 31: 345–349.

75. Collis DK, Ponsetti IV. Long-term follow-up of patients with idiopathic scoliosis not treated surgically. J Bone Joint Surg Am 1969;51:425-45.
76. Comparison of anterior and posterior instrumentation for correction of adolescent thoracic idiopathic scoliosis / R. R. Betz, J. Harms, D. H. Clements, L. G. Lenke // Spine. — 1999. — Vol. 24 (3). — P. 225–239.
77. Comparison of surgical treatment in Lenke 5C adolescent idiopathic scoliosis: anterior dual rod versus posterior pedicle fixation surgery: a comparison of two practices / M. J. Geck, A. Rinella, D. Hawthorne, A. Macagno // Spine. — 2009. — Vol. 34 (18). — P. 1942–1951.
78. Comstock CP, Leach J, Wenger DR. Scoliosis in total body involvement cerebral palsy: analysis of surgical treatment and patient and caregiver satisfaction. Spine. 1998;23:1412–25.
79. Cotrel Y, Dubousset J: Nouvelle technique d'ostheosynthèse rachidienne sègmentaire par voie postèrieure. Rev Chir Orthop 1984, 70:489–495.
80. Cowell HR, Hall JN, MacEwen GD. Genetic aspects of idiopathic scoliosis. A Nicholas Andry Award essay, 1970. Clin Orthop Relat Res 1972;86:121-31.
81. Cuartas E., Rasouli A., O'Brien M., et al. Use of allpedicle- screw constructs in the treatment of adolescent idiopathic scoliosis // J. Am. Acad. Orthop. Surg. 2009. Vol. 17. P. 550–561.
82. Cundy P.J., D.S. Paterson, T.M. Hillier. Cotrel-Dubousset Instrumentation and vertebral rotation in Adolescent Idiopathic Scoliosis // J Bone Jt Surg. – 1990. – Vol. 72-B, N 4. – P. 670-674.
83. De Jonge T, Dubousset JF, Illes T. Sagittal plane correction in idiopathic scoliosis. Spine. 2002; 27: 754–760.
84. Delank K.S ,Delank H.W., Konig D.P., et al. Iatrogenic paraplegia in spinal surgery. Arch Orthop Trauma Surg. 2005; 125: 33–41.

85. Di Silvestre M., Bakaloudis G., Lolli F., et al. Posterior fusion only for thoracic adolescent idiopathic scoliosis of more than 80 degrees: pedicle screws versus hybrid instrumentation // Eur. Spine J. 2008. Vol. 17. P. 1336–1349
86. Di Silvestre M., Parisini P., Lolli F., et al. Complications of thoracic pedicle screws in scoliosis treatment // Spine. 2007. Vol. 32. P. 1655–1661.
87. Dickson JH, Harrington PR: An eleven-year clinical investigation of Harrington instrumentation. A preliminary report of 578 cases. CORR 1973, 93:113–130.
88. Dickson R., Lawton J., Archer I. et al. The pathogenesis of idiopathic scoliosis // J. Bone Jt Surg. 1984. Vol. 66B. P. 8–15.
89. Dobbs M., Lenke L., Kim Y. Posterior spinal fusion with pedicle screws // Master Techniques in Orthopaedic Surgery: Pediatrics. Lippincott Williams & Wilkins. 2008. P. 29.
90. Dobbs M.B., Lenke L.G., Kim Y.J., et al. Anterior/posterior spinal instrumentation versus posterior instrumentation alone for the treatment of adolescent idiopathic scoliotic curves more than 90 degrees // Spine. 2006. Vol. 31. P. 2386–2391.
91. Dorward IG, Lenke LG. Osteotomies in the posterior-only treatment of complex adult spinal deformity: a comparative review. Neurosurg Focus. 2010 Mar;28(3):E4.
92. Dove J. Internal fixation of the lumbar spine: the Hartshill rectangle. Clin. Orthop. 1986; 203:135-140., Valentine N., Dove J. Combined anterior and posterior surgery for scoliosis: the use of the Hartshill system. J. Bone Joint Surg. 1990; 72-B (2): 335
93. Dubousset J., Herring J.A., Shufflebarger H. The crankshaft phenomenon. J. Pediatr. Orthop. 1989; 9(5):541-550.

94. Duriez J. Histologic development of a compact heterogeneous graft used in vertebral arthrodesis for scoliosis [in French]. Acta Orthop Belg 1967;33:649-54.
95. Dwyer A.F., Newton N.C., Sherwood A.A. An anterior approach to scoliosis. A preliminary report. Clin. Orthop. 1969;62:192-202.
96. Gazzeri R, Faiola A, Galarza M, et al. Universal Clamp system in thoracolumbar spinal fixation: technical note. Acta Neurochir (Wien). 2009; 151: 1673–1680.
97. Gertzbein S.D., Robbins S.E. Accuracy of pedicle screw placement in vivo // Spine. – 1990. – Vol. 15. – P. 11-14.
98. Goldberg C.J., Moore D.P., Fogarty E.E., Dowling F.E.: Scoliosis: a review. Pediatr Surg Int 24 : 129-144, 2007.
99. Good CR, Bridwell KH, O'Leary PT, et al. Major perioperative neurologic deficits in pediatric and adult spine surgery patients: incidence, etiology and outcomes over a fourteen year period at one institution. SRS 43rd Annual Meeting and Course. Salt Lake City, USA, September 10–13, 2008: 102.
100. Granata C, Merlini L, Cervellati S, et al. Long term results of spine surgery in Duchenne muscular dystrophy. Neuromuscul Disord. 1996;6:61–8.
101. Guigui P, BlamoutierA. [Complications of surgical treatment of spinal deformities: a prospective multicentric study of 3311 patients]. Rev Chir Orthop Reparatrice Appar Mot. 2005; 91: 314–327.
102. Guigui P et al. Surgical treatment of spinal deformities. Rev Chir Orthop Reparatrice Appar 2005; 91: 311–317. In French.
103. Haher T.R, Gorup J.M., Shin T.M., et al. Results of the Scoliosis Research Society instrument for evaluation of surgical outcome in adolescent idiopathic scoliosis. A multicenter study of 244 patients // Spine. 1999. Vol. 24. P. 1435–1440

104. Haher TR, Merola A, Zipnick RI, Gorup J, Mannor D, Orchowski J: Metaanalysis of surgical outcome in adolescent idiopathic scoliosis. A 35-year English literature review of 11,000 patients. Spine 1995, 20:1575–1584.

105. Halm H, Liljenqvist U, Niemeyer T, Winkelmann W, Zielke K. Halm-Zielke instrumentation (Munster Anterior Double Rod System) as an improvement over Zielke-VDS. Surgical method and preliminary results. Z Orthop Ihre Grenzgeb. 1997 Sep-Oct;135(5):403-11.

106. Hamill CL, Lenke LG, Bridwell KH, et al. The use of pedicle screw fixation to improve correction in the lumbar spine of patients with idiopathic scoliosis: is it warranted? Spine. 1996;21:1241–9.

107. Harrington PR: Treatment of scoliosis. Correction and internal fixation by spine instrumentation. J Bone Joint Surg Am 1962, 44:591–610.

108. Hehne HJ, Zielke K, Bohm H: Polysegmental lumbar osteotomies and transpedicular fixation for correction of long-curved kyphotic deformities in ankylosing spondylitis: Report on 177 cases. Clin Orthop 258:49-55, 1990

109. Helenius I, Remes V, Yrjönen T, Ylikoski M, Schlenzka D, Helenius M, Poussa M: Harrington and Cotrel-Dubousset instrumentation in adolescent idiopathic scoliosis. Long-term functional and radiographic outcomes. J Bone Joint Surg Am 2003, 85:2303–2309.

110. Hod-Feins R, Abu-Kishk I, Eshel G, Barr Y, Anekstein Y, Mirovsky Y. Risk factors affecting the immediate postoperative course in pediatric scoliosis surgery. *Spine*. Oct 1 2007;32(21):2355-60.

111. Hong JY, Suh SW, Modi HN, Hur CY, Yang JH, Song HR. Correlation of pelvic orientation with adult scoliosis. J Spinal Disord Tech. 2010 Oct;23(7):461-6.

112. Hopf C., Eysel P., Dubousset J. CDH: preliminary report of new anterior instrumentation. Eur. Spine J. 1995; 4:194-199.].

113. Humke T, Grob D, Scheier H, Siegrist H: Cotrel-Dubousset and Harrington Instrumentation in idiopathic scoliosis: a comparison of long-term results. Euro Spine J 1995, 4:280–283.

114. Hwang S.W., Samdani A.F., Wormser B., Amin H., Kimball J.S., Ames R.J., Rothkrug A.S., Cahill P.J. Comparison of 5-year outcomes between pedicle screw and hybrid constructs in adolescent idiopathic scoliosis. J. Neurosurg. Spine. 2012; 17(3):212-219.,

115. Inoue M., Minami S., Nakata Y., et al. Prediction of curve progression in idiopathic scoliosis from genep olymorphic analysis // Res. into Spin. Deform.2002.Vol. 4. P. 90–96

116. Johnston CE 2nd, Happel LT Jr, Norris R, et al. Delayed paraplegia complicating sublaminar segmental spinal instrumentation. J Bone Joint Surg Am. 1986; 68: 556–563.

117. Jonge T., Dubousset J.F., Illes T. Sagittal plane correction in idiopathic scoliosis // Spine. – 2002. – Vol. 27, N 7. – P. 745-761.

118. Kaneda K., Shono Y. Kaneda anterior multisegmental instrumentation two-rod system for the treatment of thoracolumbar and lumbar scoliotic curvatures// The Textbook of Spinal Surgery, 2 ed., edited by K.H. Bridwell, R.L. De Wald. Philadelphia, 1997. P. 641–664

119. Kaneda K., Shono Y., Satoh S., et al. New anterior instrumentation for the management of thoracolumbar and lumbar scoliosis: Application of the Kaneda two-rodsyst em // Spine. 1996. Vol. 21. P. 1250–1262.,

120. Kebaish KM, Neubauer PR, Voros GD, Khoshnevisan MA, Skolasky RL. Scoliosis in Adults Aged Forty Years and Older: Prevalence and Relationship to Age, Race, and Gender. Spine (Phila Pa 1976). 2010 Sep 24.

121. Keeler KA, Lenke LG, Good CR, Bridwell KH, Sides B, Luhmann SJ. Spinal Fusion for Spastic Neuromuscular Scoliosis: Is Anterior Releasing Necessary When Intraoperative Halo-Femoral Traction Is Used? *Spine (Phila Pa 1976)*. Apr 13 2010

122. Kim Y.J., Lenke L.G., Bridwell K.H., et al. Free hand pedicle screw placement in the thoracic spine: is it safe? // Spine. 2004. Vol. 29. P. 333–342.
123. Kim Y.J.et al. Pedicle screw placement in the thoracic spine. // Spine. 2004. Vol. 29. P. 333–342.
124. Kim Y.J., Lenke L.G., Kim J., et al. Comparative analysis of pedicle screw versus hybrid instrumentation in posterior spinal fusion of adolescent idiopathic scoliosis // Spine. 2006. Vol. 31. P. 291–298.
125. Kim YJet al. Screw and hook instrumentation in posterior spinal fusion of adolescent idiopathic scoliosis. Spine. 2004; 29: 2040–2048.
126. King H.A., Moe J.H., Bradford D.S., Winter R.B. The selection of fusion levels in thoracic idiopathic scoliosis. // J. Bone Jt Surg. – 1983. – Vol. 65-A. – P. 1302-1313.
127. Klepps S.J., Lenke L.G., Bridwell K.H. Prospective comparison of flexibility radiographs in adolescent idiopathic scoliosis // Spine. – 2001. – Vol. 26-E, N 5. – P. 74E-79E.
128. Knutsson F. Vertebral genesis of idiopathic scoliosis in children // Acta Radiol. (Diagn.).1966. N 4. P. 395.
129. Kumar M.N., Baklanov A., Chopin D. Correlation between saqittal plane changes and adjacent segment degeneration following lumbar spine fusion // Eur. Spine J. 2001. Vol. 10. P. 314–319
130. La Chapelle EH. Osteotomy of the lumbar spine for correction of kyphosis in a case of ankylosing spondylitis. J Bone Joint Surg Am. 1946;28:851–858.
131. La Rosa G, Giglio G, Oggiano L. Surgical treatment of neurological scoliosis using hybrid construct (lumbar transpedicular screws plus thoracic sublaminar acrylic loops). Eur Spine J. 2011; 20: S90–S94.
132. Large D.F., Doig W.G., Dickens D.R., Torode I.P., Cole W.G. Surgical treatment of double major scoliosis. Improvement of the lumbar curve

after fusion of the thoracic curve. //J. Bone Jt Surg. – 1991. – Vol. 73-B(1). – P. 121-124.

133. Larsson EL, Aaro SI, Normalli HC, Oberg BE. Long-term follow-up of functioning after spinal surgery in patients with neuromuscular scoliosis. Spine. 2005;30:2145–52.

134. Lee, SM. Direct vertebral rotation: a new technique of three-dimensional deformity correction with segmental pedicle screw fixation in adolescent idiopathic scoliosis / SM. Lee, SI. Suk, ER. Chung // Spine (Phila Pa 1976). – 2004. - Vol. 29(3). – P. 343–349.

135. Lehman R.A.Jr., Lenke L.G., Keeler K.A., et al. Computed tomography evaluation of pedicle screws placed in the pediatric deformed spine over an 8-year period // Spine. 2007. Vol. 32. P. 2679–2684

136. Lehman R.A.Jr., Lenke L.G., Keeler K.A., et al. Operative treatment of adolescent idiopathic scoliosis with posterior pedicle screw-only constructs: minimum three-year follow-up of one hundred fourteen cases // Spine. 2008. Vol. 33. P. 598–604.

137. Lenke L.G., Betz R., Bridwell K.H. Intraobserver and interobserver reliability of the classification of thoracic adolescent idiopathic scoliosis // J Bone Jt Surg. – 1998. – Vol. 80-A, N 8. – P. 1097-1106.

138. Lenke L.G., Betz R.R., Harms J., et al. Adolescent idiopathic scoliosis: a new classification to determine extent of spinal arthrodesis // J. Bone Joint Surg. Am. 2001. Vol. 83. P. 1169–1181.

139. Lenke L.G., Bridwell K.H., Baldus C. Cotrel-Dubousset Instrumentation for Adolescent Idiopathic Scoliosis. // J. Bone Jt Surg. – 1992. – Vol. 74-A, N 7. – P. 1056-1067.

140. Lenke L.G., Klepps S.J., Bridwell K.H., et al. Prospective comparison of flexibility radiographs in adolescent idiopathic scoliosis // Spine. - 2001. - V. 26. - P.E74-E79.

141. Lenke LG, O'Leary PT, Bridwell KH, Sides BA, Koester LA, Blanke K.M. Posterior vertebral column resection for severe pediatric

deformity: minimum two-year follow-up of thirty-five consecutive patients. Spine 2009; 34(20):2213-21.

142. Liljenqvist U.R., Halm H.F., Link T.M. Pedicle screw instrumentation of the thoracic spine in idiopathic scoliosis // Spine. – 1997. – Vol. 22. – P. 2239-2245.

143. Lonstein J.E. Neuromuscular spinal deformity. In Weinstein SL ed. The Pediatric Spine – Principles and Practice. Philadelphia: Lippincott Williams&Wilkins; 2001:789-796

144. Lonstein JE, Akbarnia BA. Operative treatment of spinal deformities in patients with cerebral palsy or mental retardation: an analysis of one hundred and seven cases. J Bone Joint Surg [Am] 1983;65:43–55,

145. Lonstein JE Surgical treatment of spinal deformities in patients with scoliosis. J Bone Joint Surg [Am] 1983;65:43–55.

146. Lonstein JE, Koop SE, Novacheck T, et al. Early post-operative complications of spinal fusion for neuromuscular scoliosis-related factors and effect on the duration of hospital stay. Proceedings of the SRS 42rd Annual Meeting and Course, Edinburgh, Scotland, September 5–8, 2007: 76

147. Lowenstein J.E., Matsumoto H., Vitale M.G., et al. Coronal and sagittal plane correction in adolescent idiopathic scoliosis: a comparison between all pedicle screw versus hybrid thoracic hook lumbar screw constructs // Spine. 2007. Vol. 32. P. 448–452.

148. Lukeschitsch G., Meznik F., Feldner-Bustin H. [Cerebral dysfunction in patients with idiopathic scoliosis]// Z. Orthop. Ihre Grenzgeb. 1980. Vol. 118. P. 372–375.

149. Luque ER. Segmental spinal instrumentation for correction of scoliosis. Clin Orthop Relat Res. 1982; (163):192–198.

150. Maruyama, T., T. Kitagawa, K. Takeshita, K. Mochizuki, K. Nakamura: Conservative treatment for adolescent idiopathic scoliosis:

can it reduce the incidence of surgical treatment? Pediatr. Rehabil. 6 (3-4) (2003), 215-219

151. Master DL, Son-Hing JP, Poe-Kochert C, et al. Risk factors for major complications after surgery for neuromuscular scoliosis. Spine. 2011; 36: 564–571.

152. Mazda K, Ilharreborde B, Even J, et al. Efficacy and safety of posteromedial translation for correction of thoracic curves in adolescent idiopathic scoliosis using a new connection to the spine: the Universal Clamp. Eur Spine J. 2009; 18: 158–169. 32.

153. McDonnell MF, Glassman SD, Dimar JR, Puno RM, Johnson JR, Louisville K. Perioperative complications of anterior procedure on the spine. J Bone Joint Surg Am. 1996;78:839–847.].

154. Mercado E, Alman B, Wright JG. Does spinal fusion influence quality of life in neuromuscular scoliosis? Spine. Sep 1 2007;32(19 Suppl):S120-5

155. Merola A.A., Haher T.R., Brkaric M. et al. A multicenter study of the outcomes of the surgical treatment of idiopathic adolescent scoliosis using the SRS outcome instrument // Spine. – 2002. – Vol. 27. – P. 2046–2051.

156. Michel F, Rubini J, Grand C, et al. Neurologic complications of surgery for spinal deformities. Rev Chir Orthop Reparatrice Appar Mot. 1992; 78: 90–100.

157. Milbrandt TA, Kunes JR, Karol LA. Friedreich's ataxia and scoliosis: the experience at two institutions. J Pediatr Orthop. 2008 Mar;28(2):234-8.

158. Miller NH. Spine update: genetics of familial idiopathic scoliosis. Spine 2000;25:2416-8.

159. Ming Li, MD, Jianqiang Ni, Xitong Fang, MD, Hongtao Liu, VD, Xianodong Zhu, MD, Shisheng He, MD, Suxi Gu, MD, and Xin Wang, MD.: Comparison of selective anterior versus posterior screw

instrumentation in Lenke 5C adolsent idiopathic scoliosis. Spine 2009. V 34 Numb. 11 , pp 1162-1166.

160. Monoaxiai versus multiaxial thoracic pedicle screws in the correction of scoliosis / T.R. Kuklo [et al.] // Spine. – 2005. - Vol. 30(18).- P. 2113-2120.

161. Moroz P, Emans J, Hedequist D, et al. Outcomes of major perioperative neurological complications in paediatric spinal deformity surgery. Proceedings of the SRS 38th Annual Meeting. Quebec, Canada, September 10–13, 2003: 109.

162. Mueller FJ, Gluch H: Cotrel-dubousset instrumentation for the correction of adolescent idiopathic scoliosis. Long-term results with an unexpected high revision rate. Scoliosis 2012, 7(1):13.

163. Moe JH. Purcell GA, Bradford DS. Zielke instrumentation (VDS) for the correction of spinal curvature. Analysis of results in 66 patients. Clin. Orthop 120. Relat Res 1983;180:133-153

164. Nachemson. A. A Long Term Follow-up Study of the Non-Treated Scoliosis. Acta Orthop. Scandinavica, 39: 466-476, 1968.

165. Negrini S, Atanasio S, Zaina F, Romano M, Parzini S, Negrini A: End-growth results of bracing and exercises for adolescent idiopathic scoliosis. Prospective worst-case analysis.Stud Health Technol Inform 2008, 135:395-408.

166. Nordwall A. Studies in idiopathic scoliosis // Acta Orthop. Scand. 1973. Vol. 150 (suppl). P. 9.

167. O'Brien M F, Newton P O, Betz R R, et al. Complications in the surgical treatment of adolescent idiopathic scoliosis (AIS): A ten year review of a prospective database with 1292 patients. SRS 43rd Annual Meeting and Course, Salt Lake City, USA, September 10–13, 2008: 2.

168. Ogilvie JW, Braun J, Argyle V, et. al. The search for idiopathic scoliosis genes. Spine 2006;31:679-81.

169. Padua R, Padua S, Aulisa L, Ceccarelli E, Padua L, Romanini E, Zanoli G, Campi A: Patient outcomes after Harrington instrumentation for idiopathic scoliosis: a 15- to 28- year evaluation. Spine 2001, 26:1268–1273.

170. Pehrsson K, Larsson S, Oden A, et al. Long term follow-up of patients with untreated scoliosis. A study of mortality, causes of death, and symptoms. Spine. 1992;17:1091–6

171. Qiu Y, Wang S, Wang B, et al. Incidence and risk factors of neurological deficits in surgical correction for scoliosis: analysis of 1373 cases at one Chinese institution. Spine. 2008; 33: 519–526.

172. Reames DL, SmithJS, FuKM, et al. Complications in the surgical treatment of 19,360 cases of pediatric scoliosis: a review of the Scoliosis Research Society Morbidity and Mortality database. Spine. 2011; 36: 1484–1491.

173. Rhee J.M., Bridwell K.H., Won D.S., Lenke L.G., Chatupon Chotigavanichaya, Hanson D.S. Sagittal plane analysis of adolescent idiopathic scoliosis. The effect of anterior versus posterior instrumentation. Spine. 2002; 27: 2350-2356.

174. Richards B.S., Birch J.G., Herring J.A. Frontal plane and sagittal plane balance following CDI for idiopathic scoliosis. Spine. 1989; 14:733-737.

175. Rigo, M., Ch. Reiter, H. R. Weiss: Effect of conservative management on the prevalence of surgery in patients with adolescent idiopathic scoliosis, Pediatr. Rehab. 6 (3-4) (2003), 209-214

176. Rinsky LA. Surgery of spinal deformity in cerebral palsy. Twelve years in the evolution of scoliosis management. Clin Orthop Relat Res. 1990;253:100–9., 51.

177. Riseborough EJ, Wynne-Davies R. A genetic survey of idiopathic scoliosis in Boston, Massachusetts. J Bone Joint Surg Am 1973;55:974-82.

178. Roaf R. Vertebral growth and its mechanical control. J. Bone Joint Surg. 1960; 42-B:40

179. Rocha LE, Pudles E, Lambert HB. Spinal muscular atrophy type II with scoliosis – Evaluation of surgical results. Report N 035. SpineWeek/EUROSPINE 2012: Amsterdam, Netherlands, May 28 – June 1, 2012: 16.

180. Rodgers WB, Williams MS, Schwend RM, Emans JB. Spinal deformity in myelodysplasia. Correction with posterior pedicle screw instrumentation. Spine. 1997;22:2435–2443

181. Rose P.S., Lenke L.G., Bridwell K.H., et al. Pedicle screw instrumentation for adult idiopathic scoliosis: an improvement over hook/hybrid fixation // Spine. 2009. Vol. 34. P. 852–857

182. Roy-Camille R, Saillant G, Mazel C. Internal fixation of the lumbar spine with pedicle screw plating. Clin Orthop Relat Res. 1986;(203):7–17

183. Sale de Gauzy J, Jouve JL, Accadbled F, et al. Use of the Universal Clamp in adolescent idiopathic scoliosis for deformity correction and as an adjunct to fusion: 2-year follow-up. J Child Orthop. 2011; 5: 273–282.

184. Samdani A.F., Ranade A., Sciubba D.M., et al. Accuracy of free-hand placement of thoracic pedicle screws in adolescent idiopathic scoliosis: how much of a difference does surgeon experience make? // Eur. Spine J. 2009. Vol. 19. P. 91–95.

185. Sarwahi V, Sarwark JF, Schafer MF, Backer C, Lee M, King EC, Aminian A, Grayhack JJ. Standards in anterior spine surgery in pediatric patients with neuromuscular scoliosis. J Pediatr Orhtop. 2001;21:756–60

186. Sarwark J, Sarwahi V. New strategies and decision making in the management of neuromuscular scoliosis. Orthop Clin N Am. 2008;38:485–495.

187. Shook JE, Lubicky JP. Paralytic scoliosis In: DeWald RL, Bridewell KH, eds. The Textbook of Spinal Surgery, 2nd Ed. Philadelphia: Lippincott Raven; 1997:837-880.
188. Shufflebarger H.L., Geck M.J., Clark C.E. The posterior approach for lumbar and thoracolumbar adolescent idiopathic scoliosis: posterior shortening and pedicle screws // Spine. 2004. Vol. 29. P. 269–276)
189. Sponseller PD, LaPorte DM, Hungeford MW, Eck K, Bridwell KH, Lenke LG. Deep wound infections after neuromuscular scoliosis surgery. A multicenter study of risk factors and treatment outcomes. Spine. 2000;25:2461–2466.
190. Stagnara P., DeMauroy J.C., Dran G. Reciprocal angulation of vertebral bodies in a sagittal plane: Approach to references in the evaluation of kyphysis and lordosis // Spine. – 1982. – Vol. 7. – P. 335-342.
191. Stokes IA, Burwell RG, Dangerfield PH: Biomechanical spinal growth modulation and progressive adolescent scoliosis - a test of the 'vicious cycle' pathogenetic hypothesis: Summary of an electronic focus group debate of the IBSE. Scoliosis 2006, 1:16.
192. Storer SK, Vitale MG, Hyman JE, et al. Correction of adolescent idiopathic scoliosis using thoracic pedicle screw fixation versus hook constructs. J Pediatr Orthop. 2005;25:415–9.
193. Suk S.I., E.R. Chung, J.-H. Kim, S.-S. Kim, J.-S. Lee, and W.-K. Choi, "Posterior vertebral column resection for severe rigid scoliosis," Spine, vol. 30, no. 14, pp. 1682–1687, 2005.
194. Suk S.I., Kim W.J., Lee C.S., et al. Indications of proximal thoracic curve fusion in thoracic adolescent idiopathic scoliosis: recognition and treatment of double thoracic curve pattern in adolescent idiopathic scoliosis treated with segmental instrumentation // Spine. 2000. Vol. 25. P. 2342–2349

195. Suk S.I., Lee S.M., Chung E.R., et al. Determination of distal fusion level with segmental pedicle screw fixation in single thoracic idiopathic scoliosis // Spine. 2003. Vol. 28. P. 484–491.

196. Suk SI, Kim WJ, Lee SM, Kim JH, Chung ER. Thoracic pedicle screw fixation in spinal deformities: are they really safe? Spine (Phila Pa 1976) 2001;26(18):2049–2057

197. Tao F., Li M., Wang Z., Pan F. A comparison of anterior and posterior instrumentation for restoring and retaining sagittal balance in patients with idiopathic adolescent scoliosis // J. Spinal Disord. Tech. — 2011 [Epub ahead of print].

198. Teli M, Elsebaie H, Biant L, Noordeen H. Neuromuscular scoliosis treated by segmental third-generation instrumented spinal fusion. J Spinal Disord Tech. 2005;18:430–438.

199. Tsirikos AI, Chang WN, Dabney KW, et al. Comparison of parents' and caregivers' satisfaction after spinal fusion in children with cerebral palsy. J Pediatr Orthop. 2004;24:54–58.

200. Tucker D.M., Roth D.L., Bair T.B. Functional connections among cortical regions: topography of EEG coherence // Electroenceph. Clin. Neurophisiol. 1986.Vol. 63. P. 242–250.

201. Valentine N., Dove J. Combined anterior and posterior surgery for scoliosis: the use of the Hartshill system. J. Bone Joint Surg. 1990; 72-B (2): 335

202. Venn G., Mehta M., Mason R. Characteristics of collagem from normal and scoliotic human spinal ligament // Biochem. Biophys. Acta. 1983. Vol. 757. P. 259.

203. Viswanathan A., Relyea K., Whitehead W.E., et al. Pneumothorax complicating «in-out-in» thoracic pedicle screw placement for kyphotic deformity correction in a child // J. Neurosurg. Pediatr. 2008. Vol. 2. P. 379–384

204. Vora V., Crawford A., Babekhir N., et al. A pedicle screw construct gives an enhanced posterior correction of adolescent idiopathic scoliosis when compared with other constructs: myth or reality // Spine. 2007. Vol. 32. P. 1869–1874.
205. Wang Y., Fei Q., Qiu G., Lee C. Anterior spinal fusion versus posterior spinal fusion for moderate lumbar/thoracolumbar adolescent idiopathic scoliosis: a prospective study // Spine. — 2008. — Vol. 33 (20). — P. 2166–2172.
206. Watanabe K., Lenke L.G., Bridwell K.H., et al. Comparison of radiographic outcomes for the treatment of scoliotic curves greater than 100 degrees: wires versus hooks versus screws // Spine. 2008. Vol. 33. P. 1084–1092
207. Weinstein SL, Dolan LA, Cheng JC, Danielsson A, Morcuende JA: Adolescent idiopathic scoliosis. Lancet 2008, 371(9623):1527-1537.
208. Wilber RG, Thompson GH, Shaffer JW, et al. Postoperative neurological deficits in segmental spinal instrumentation. A study using spinal cord neuromonitoring. J Bone Joint Surg Am. 1984; 66: 1178–1187.
209. WinterRB. Neurologic safety in spinal deformity surgery. Spine. 1997; 22: 1527–1533
210. Wolf J.H. Das Gesetz der Transformation der Knochen - 1892. Reprint: Pro Business, Berlin 2010
211. Wynne-Davies R. Genetic aspects of idiopathic scoliosis. Dev Med Child Neurol 1973;15:809-11.
212. Xu R.M., Sun S.H., Ma W.H., et al. [Analysis of complications in scoliosis surgery] // Zhongguo Gu Shang. 2008. Vol. 21. P. 245–248. Chinese.
213. Yang C., Wei X., Zhang J., Wu D., Zhao Y., Wang C., Zhu X., He S., Li M. All-pedicle-screw versus hybrid hook-screw instrumentation for posterior spinal correction surgery in adolescent idiopathic scoliosis:

acurve flexibility matched-pair study. Orthop. Trauma Surg. 2012; 132(5): 633-639.,

214. Yilmaz G., Borkhuu B., Dhawale A.A., Oto M., Littleton A.G., Mason D.E., Gabos P.G., Shah S.A. Comparative analysis of hook, hybrid, and pedicle screw instrumentation in the posterior treatment of adolescent idiopathic scoliosis. J. Pediatr. Orthop. 2012; 32(5). – P. 490-499

215. Zhan S. Q., Chang Y. B., Zeng S. X., Wang Y. S. Comparison of surgical treatment in single thoracolumbar-lumbar adolescent idiopathic scoliosis: anterior versus posterior surgery // Zhonghua Wai Ke Za Zhi. — 2010. — Vol. 48 (6). — P. 419–422.

216. Zielke K. Ventral derotation spondylodesis. Results of treatment of cases of idiopathic lumbar scoliosis (author's transl) // Z. Orthop. Ihre Grenzgeb. 1982. Vol. 120. P. 320–329.