

*На правах рукописи*

**Ямковой Андрей Дмитриевич**

**ОСТЕОСИНТЕЗ ПЕРЕЛОМОВ ДЛИННЫХ КОСТЕЙ  
КОНЕЧНОСТЕЙ ГВОЗДЯМИ С ПЛАСТИЧЕСКОЙ  
ДЕФОРМАЦИЕЙ  
(клиническое исследование)**

14.01.15 – травматология и ортопедия

**АВТОРЕФЕРАТ**

**Диссертации на соискание ученой степени  
кандидата медицинских наук**

**Москва 2017**

Работа выполнена в Государственном бюджетном образовательном учреждении высшего профессионального образования «Московский государственный медико-стоматологический университет им. А.И.Евдокимова» Министерства здравоохранения Российской Федерации

**Научный руководитель:**

доктор медицинских наук, профессор **Зоря Василий Иосифович**

**Официальные оппоненты:**

**Городниченко Анатолий Иванович** – доктор медицинских наук, профессор, заслуженный врач РФ. ФГБУ «Учебно-научный медицинский центр» Управления делами Президента Российской Федерации, кафедра травматологии и ортопедии, заведующий кафедрой

**Клюквин Иван Юрьевич** – доктор медицинских наук, профессор, ГБУЗ «Научно-исследовательский институт скорой помощи имени Н.В.Склифосовского» Департамента здравоохранения города Москвы, отделение неотложной травматологии опорно-двигательного аппарата, заведующий отделением

**Ведущая организация:** ГБОУ ВПО «Российский национальный исследовательский медицинский университет имени Н.И. Пирогова» Министерства здравоохранения Российской Федерации

Защита состоится «\_\_» \_\_\_\_\_ 2017 года в 12.00 на заседании диссертационного совета Д 208.112.01 в Федеральном государственном бюджетном учреждении «Центральный научно-исследовательский институт травматологии и ортопедии имени Н.Н. Приорова» Министерства здравоохранения Российской Федерации (127299, г. Москва, ул. Приорова, 10).

С диссертацией можно ознакомиться в библиотеке ФГБУ «ЦИТО им. Н.Н. Приорова» Минздрава России (127299, г. Москва, ул. Приорова, 10) и на сайте [www.cito-priorov.ru](http://www.cito-priorov.ru)

Автореферат разослан «\_\_» \_\_\_\_\_ 2016

Ученый секретарь  
диссертационного совета

Бухтин К.М.

### **Актуальность темы исследования**

Переломы длинных костей конечностей составляют довольно большой процент и в отдаленном периоде являются главной причиной длительных сроков нетрудоспособности и инвалидности [Соколов В.А., Бялик Е.И.,2003]. Диафизарные переломы бедра составляют около 20-25% от всех переломов нижней конечности и весьма часто сопровождаются развитием шока, смертность у этих больных до 17,3%. [Воронин Н.И. и соавт.,2002; Rixen D. et al.,2005]. Диафизарные переломы голени составляют 11-13% всех переломов, переломы диафиза плеча составляют приблизительно 4% [Трофимов А.Н. и соавт., 2004; Smejkal K. et al., 2008].

Проблема лечения больных с переломами длинных костей конечностей является важной задачей современной травматологии и ортопедии. Очень важно правильно выбрать метод лечения и установить показания к его применению. Основной задачей лечения пациентов с такими повреждениями является возвращение их к прежнему уровню функциональной активности и трудоспособности. Правильный выбор тактики и методов лечения данных переломов очень важен для исхода травмы. [Соколов В.А. и соавт.,2001; Бондаренко А.В., Печенин С.А., 2004; Rixen D. et al., 2005; Kessler P., 2009]. Для лечения таких переломов и повреждений существуют два основных метода: консервативный и оперативный. [Каплан А.В., 1967; Ключевский В.В., 1993; Трофимов А.Н. и соавт., 2004]. При этом, как клинически, так и экономически более оправданы методы хирургического лечения [Оганесян О.В.,2001; Волна А.А.,2008]. Методов оперативного лечения переломов длинных костей конечностей большое количество, однако, предпочтение следует отдавать наиболее щадящим, простым, физиологичным, обеспечивающим стабильную фиксацию и раннюю функцию.

Основной задачей остеосинтеза обеспечить оптимальные механические условия для сращения перелома, т.е. для восстановления биомеханических свойств кости и функциональных возможностей поврежденного сегмента [Корж Н.А., 2006; Frost Н.М., 1989; Kasser J.R. 1996]. К настоящему времени разработано большое количество способов остеосинтеза. Для его осуществления используют различные приспособления: штифты (гвозди), компрессирующие фиксаторы и т.д. Блокирующий интрамедуллярный остеосинтез (БИОС) является наиболее биомеханически оправданным методом стабилизации отломков и признан «золотым стандартом» при диафизарных переломах костей в современной травматологии [Кузьменко В.В. и соавт., 1997; Неверов В.А. и соавт., 2007]. Одной из последних разработок для интрамедуллярного остеосинтеза является создание системы интрамедуллярной фиксации Fixion – это революционная разработка основанная на знании особенностей строения костей человека и новейших технологиях в обработке металлов [Pascarella R. et al., 2002; Galasso O. et al.,2008; Folman Y. et al.,2006]. Интрамедуллярный гвоздь Fixion предназначен для фиксации переломов длинных костей конечностей, в первую очередь переломов плечевой, большеберцовой и бедренной костей [Bekmezci T. et al.,2008; Folman Y. et al.,2006]. Применяя систему Fixion в отделении новых технологий в травматологии СарНИИТО хирурги выработали абсолютные показания: диафизарные переломы с достаточным торцевым упором отломков, нормо- и гиперпластические ложные суставы и дефекты костей до 3-х см на сегменте: бедро, плечо. На голени локализация должна быть ограничена верхней и средней третью диафиза. Сдерживающим моментом для широкого использования системы Fixion в травматологии и ортопедии является стоимость конструкции [Барабаш А.П., Барабаш Ю.А. 2010].

Проведение клинических исследований по определению эффективности лечения переломов длинных костей конечностей с помощью гвоздей с пластической деформацией является весьма актуальным.

**Цель исследования** - улучшить результаты хирургического лечения больных с переломами длинных костей конечностей с использованием гвоздя с пластической деформацией.

#### **Задачи исследования**

1. Провести анализ литературных данных лечения переломов длинных костей конечностей.
2. Разработать алгоритм предоперационного планирования.
3. Разработать алгоритм лечения пациентов с переломами длинных костей конечностей при использовании гвоздя с пластической деформацией.
4. Провести анализ клинических результатов применения гвоздя с пластической деформацией для различных типов переломов и оценить эффективности использования. Оценить ошибки и осложнения.

#### **Научная новизна исследования**

- Впервые проведен анализ исходов оперативного лечения переломов длинных костей конечностей (плечо, бедро, голень) с помощью гвоздей с пластической деформацией.
- Разработан алгоритм выбора необходимого размера гвоздя с пластической деформацией в зависимости от сегмента и типа перелома, с учетом технических особенностей применяемого фиксатора.
- Экспериментальным путем была определена максимально допустимая величина нагрузки на сегмент.

- Разработан дифференциальный подход к разрешенной осевой нагрузки для переломов бедра и голени при использовании гвоздя с пластической деформацией.

### **Практическая значимость работы**

Материалы диссертационного исследования используются в клинической практике в травматологических и ортопедических отделениях клинических баз кафедры травматологии, ортопедии МГМСУ имени А.И. Евдокимова (ГБУЗ «ГКБ № 54, 59 ДЗМ», ДКБ им. Н.А. Семашко на ст. Люблино).

Применение пластического интрамедуллярного остеосинтеза с помощью используемой системы Fixion позволяет оказывать высококвалифицированную помощь пострадавшим с переломами длинных костей конечностей.

### **Положения, выносимые на защиту**

1. Определены оптимальные типы переломов для применения гвоздя с пластической деформацией в сегментах плечо, бедро и голень.
2. Изучены отдаленные результаты лечения переломов длинных костей конечностей с использованием гвоздя с пластической деформацией.
3. Даны практические рекомендации предоперационного планирования и послеоперационной нагрузки на конечность после остеосинтеза гвоздем с пластической деформацией.

### **Личный вклад автора**

Работа основана на анализе собственного клинического материала и изучении результатов интрамедуллярного остеосинтеза переломов длинных костей конечностей. Автором самостоятельно в качестве хирурга выполнены операции у 84 больных с переломами длинных костей конечностей с использованием гвоздя с пластической деформацией. Статистически обработаны и проанализированы клинические, рентгенологические и функциональные результаты

обследований у всех пациентов, находившихся на обследовании и лечении в травматологических и ортопедических отделениях ГБУЗ «ГКБ № 59, 54 ДЗМ», ГБУЗ «ГКБ им. С.П.Боткина ДЗМ», филиал №4.

### **Соответствие диссертации паспорту научной специальности**

Диссертация соответствует шифру специальности: 14.01.15 Травматология и ортопедия. Формуле специальности.

### **Публикации**

По теме диссертации опубликовано 5 работ, три из которых в журналах, рекомендованных ВАК РФ для опубликования результатов исследований, выполненных на соискание ученой степени кандидата медицинских наук.

### **Апробация работы**

Материалы исследования обсуждены на научном обществе травматологов-ортопедов г. Москвы (осень 2009 года), на заседании кафедры травматологии и ортопедии ГБОУ «Московский государственный медико-стоматологический университет им. А.И.Евдокимова» Минздрава России, в ноябре 2010 года. Доклад по теме работы выполнен на всероссийском конгрессе с международным участием «Медицина чрезвычайных ситуаций. Современные технологии в травматологии и ортопедии, обучение и подготовка врачей», май 2016года.

### **Объем и структура диссертации**

Диссертация состоит из введения, обзора литературы, экспериментального исследования, 3 глав собственных исследований, заключения, выводов, практических рекомендаций и указателя используемой литературы. Диссертация изложена на 119 страницах машинописного текста, иллюстрирована 20 таблицами, 30 рисунками. Список литературы включает 196 источников (104 отечественных и 92 зарубежных).

## СОДЕРЖАНИЕ РАБОТЫ

### Материалы и методы исследования

Работа основана на анализе собственного клинического материала и изучении результатов интрамедуллярного остеосинтеза переломов длинных костей конечностей у больных, находившихся на обследовании и лечении в травматологических и ортопедических отделениях ГБУЗ «ГКБ №59, 54 ДЗМ».

В основу настоящего исследования положен комплексный анализ клинического динамического наблюдения 84 пациентов с переломами длинных костей конечностей, для лечения которых использовался гвоздь с пластической деформацией. По локализации переломов пациенты были распределены на три группы: 1-ая - плечевая кость - 37 человек (44% при n=84), бедренная кость – 21 (25% при n=84) - группа 2 и кости голени - 26 больных (31% при n=84) – группа 3.

Из представленных данных следует, что большая половина из пострадавших были женщины – 52 человека (62% при n=84), соответственно мужчин было 32 человека (38% при n=84). Средний возраст больных составил  $54,3 \pm 13,8$  год (диапазон 23-90).

По социальному статусу больные распределились следующим образом: более половины - 47 человек (56% при n=84) - составили работающие и одна треть – 22 человека (26,2% при n=84) - пенсионеры и инвалиды. Пятая часть (15 человек - 18% при n=84) - составляли неработающие пациенты, но в трудоспособном возрасте. Большая часть больных - 62 человека (74% при n=84) - находилась в трудоспособном возрасте.

Большинство пострадавших не имело сопутствующей патологии - 52 человека (62% при n=84). Следует отметить, что количество и выраженность сопутствующей патологии зависело от возраста пациентов. Наибольшее количество сопутствующих



заболеваний зафиксировано у больных в возрасте 70 лет и старше. Это требовало дополнительной коррекции лечения и более длительного периода предоперационной подготовки.

При обследовании пациентов выявлено, что по типу перелома и его локализации больные распределились согласно классификации АО/ASIF [Мюллер М.Е. и соавт.,1996] следующим образом (табл.1): перелом плечевой кости наблюдались у 37 больных (44%), бедренной кости – у 21 (25%), большеберцовой кости – у 26 (31 %).

Таблица 1

Распределение больных с переломами длинных костей по системе АО

Тип перелома	Локализация перелома			Всего	
	Плечо	Бедро	Голень	абс.	%
A1	6	1	8	15	17,8
A2	9	7	4	20	23,8
A3	7	4	1	12	14,3
B1	3	2	5	10	11,9
B2	3	4	3	10	11,9
B3	1	1	3	5	6,0
C1	4	2	1	7	8,3
C2	1	0	1	2	2,4
C3	3	0	0	3	3,6
Итого:	абс.	37	21	26	84
	%	44	25	31	100

## **Методы**

При поступлении больным выполнялся сбор анамнеза травмы, проводился осмотр, выполнялось рентгенологическое исследование. Проводились дополнительные методы исследования **эзофагогастродуоденоскопию (ЭГДС) и ультразвуковое ангиосканирование вен нижних конечностей (УЗАС).**

**Рентгенологическая диагностика** проводилась в 2-х проекциях всем пациентам при поступлении в стационары или травматологические пункты, а также после выполнения операции.

В ходе операции контроль репозиции и этапы фиксации перелома осуществлялись при помощи **электронно-оптического преобразователя (ЭОП).**

Полученные результаты исследований обработаны общепринятыми методами вариационной статистики с использованием Excel по стандартной программе вычисления средних величин.

## **Гвоздь с пластической деформацией**

В своей работе мы будем изучать интрамедуллярный фиксатор способный изменять свой диаметр в сторону увеличения и обратно возвращаться к исходному размеру. Это свойство нами было обозначено как «пластическая деформация». В работе будет использован термин «гвоздь с пластической деформацией» для обозначения известного фиксатора Fixion производства Disc-O-Tech, Израиль. Также коротко N1 - это гвоздь с пластической деформацией без дополнительного блокирования винтами и N2 - гвоздь с пластической деформацией, имеющий возможность дополнительного проксимального блокирования двумя и более винтами. В комплект входят: гвоздь, заглушка, манометр, ручная помпа, набор инструментов для установки гвоздя и его удаления. Одним

универсальным набором инструментов возможна имплантация и последующее удаление фиксатора на все три сегмента - плечо, голень и бедро, причем, как без блокирования (N1), так и с проксимальным блокированием (N2) [Bekmezci Y. et al., 2004, 2005, 2006].

Биомеханически гвоздь расширяется солевым раствором с использованием помпы. Солевой раствор после расширения остается внутри гвоздя, и находится там до момента удаления гвоздя (если удаление необходимо). Солевой раствор удерживается внутри гвоздя, так как в проксимальной части гвоздя имеется односторонний клапан. Этот клапан удерживает раствор внутри гвоздя [Pascarella R. et al., 2002].

Клинически показано, что гвоздь начинает расширяться при 30 атмосферах. Рекомендуют расширять гвоздь до 50 атмосфер и никогда не переходить границы 70 атмосфер. Гвоздь, расширяемый под гидравлическим давлением до 150% его первоначального диаметра получает хороший фрикционный контакт до предела [Franck W.M. et al., 2002] Процесс расширения контролируется интраоперационным рентгеном до очевидности прилегания гвоздя к стенкам медуллярного канала [Franck W.M. et al., 2003].

### **Результаты исследования**

В настоящем исследовании проведен комплексный анализ клинического динамического наблюдения 84 пациентов с переломами длинных костей конечностей. Пациенты были распределены на 3 группы по локализации перелома - 1 -плечевая кость - 37 человек (44% при n=84), 2 -бедренная кость – 21 (25% при n=84), 3 - кости голени - 26 больных (31% при n=84). У 81 больного переломы по характеру были закрытыми; большая часть пациентов имели типы переломов А1, А2, А3 и В1, В2. Всем 84 пациентам были проведены операции интрамедуллярного остеосинтеза с использованием гвоздя

N1 и N2 на базе травматологических и ортопедических отделений ГБУЗ «ГКБ №59 и 54 ДЗМ», за период с 2007 по 2014 год включительно.

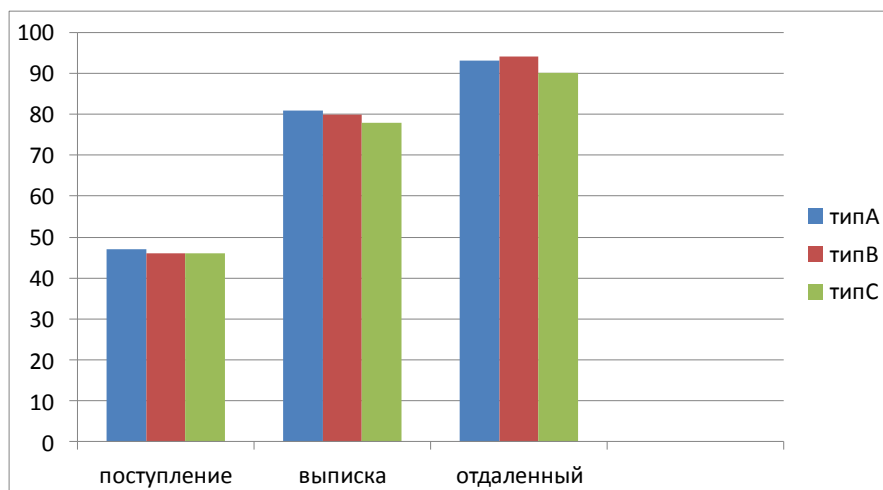
Автором был выполнен эксперимент по исследованию стабилизационных возможностей гвоздей N1 и N2 при фиксации моделированных переломов длинных костей конечностей. Эксперимент проведен в испытательной лаборатории ЦИТО с помощью универсальной машины “LFV-10-T50” фирмы Walter+bai ag (Швейцария) на восьми трупных препаратах человека (два плечевого сегмента, по три сегмента бедро и голень). Полученные результаты позволили рассчитать оптимальную нагрузку на конечность после операции, что является одним из важных моментов в тактике послеоперационного лечения. Позволяют посмотреть на проблему шире и не ограничивать участие оперирующего хирурга этапом снятия кожных швов, либо выпиской на амбулаторное лечение.

Анализ состояния больных с переломами длинных костей конечностей проводился по двум системам оценки. Первая система оценки исходов (СОИ-1) предложенная Мироновым С.П., Маттис Э.Р., Троценко В.В.- вопросник, состоящий из 16 пунктов. Первая графа заполнялась при поступлении больного, вторая после операции, третья оценивала отдаленные результаты лечения.

Вторая система оценки более простая предложена С.В.Сергеевым с соавторами. Результаты разделены по принципу ближайших послеоперационных осложнений и отдаленных результатов лечения, оцененных по четырем критериям (плохо, удовлетворительно, хорошо и отлично).

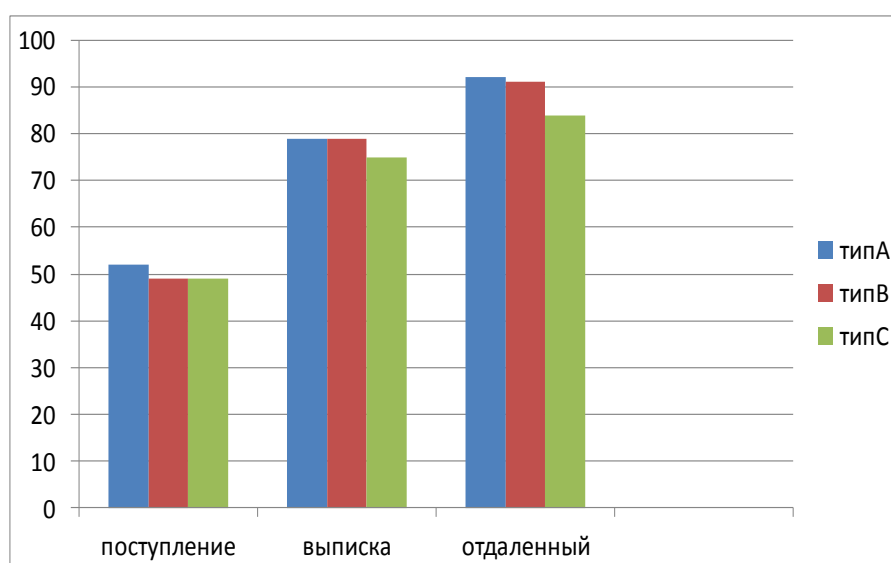
Анализ результатов опросника СОИ-1 при поступлении показал, что в сегменте плечо переломы типа А-47%, переломы типа В и С по 46%. Результаты лечения в ближайшем послеоперационном периоде оценивались при выписке и были следующие: переломы типа А-81%,

переломы типа В-80.2%, переломы типа С-77,5%. При оценке отдаленных результатов отмечены изменения: переломы типа В-93.5%, типа А-92,9%, типа С-90% (рис.1). Сроки оценки колебались от 6-12 недель, с момента операции. Следует отметить, что в исследовании были оперированы все типы переломов.



**Рис 1.** Шкала оценки СОИ-1, сегмент плечо.

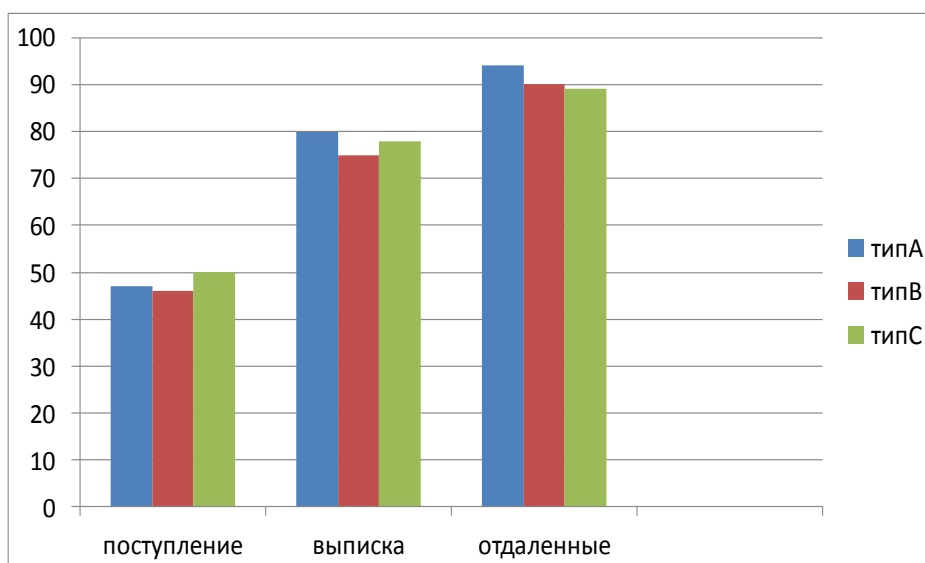
В сегменте бедро оценка состояния больного при поступлении перелом типа А-52%, типа В,С по 49%. В раннем послеоперационном периоде (выписка) переломы типа А-79.2%, типа В-78.7%, типа С-75%. Оценка отдаленных результатов не изменила положение в сегменте, лучший результат лечения у переломов типа А-92.3%, перелом типа В-89.5%, типа С-84.5% (рис. 2).



**Рис 2.** Шкала оценки СОИ-1, сегмент бедро.

Следует отметить, что в исследовании не встречались переломы типа С2 и С3.

В сегменте голень показатели при поступлении: перелом типа А-47%, типа В-46%, типа С-50%. Оценив результаты при выписке, получили следующие цифры: переломы типа А-80.1%, переломы типа В-75.1%, переломы типа С-78%. Отдаленные результаты изменили картину в более прогнозируемую сторону. Перелом типа А-94.2%, типа В-90.4%, типа С-89% (рис.3). Отмечаем, что в исследовании не встречались переломы типа С3.



**Рис 3.** Шкала оценки СОИ-1, сегмент голень.

Итак, резюмируя вышеизложенные данные, следует отметить, что СОИ-1 более достоверная система оценки, позволяющая прогнозировать исход хирургического лечения. Руководствуясь выше указанными данными, можно с большой степенью уверенности определить типы переломов с прогнозируемым благоприятным исходом лечения. В сегменте плечо это переломы типа В3, В2, А3. Сегмент бедро переломы типа А1, А3, В2. Сегмент голень переломы типа А3. А1, А2, с небольшой разницей в несколько десятых процента.

Кроме ближайших послеоперационных результатов, нами были проанализированы отдаленные результаты лечения переломов

конечностей, согласно следующим критериям (Сергеев С.В. и соавт,2005).

Отдаленные результаты удалось проследить у 42 (50% при n=84) пациентов с переломами длинных костей конечностей. Результаты представлены в табл. 2.

Таблица 2

Отдаленные результаты хирургического лечения пациентов с переломами длинных костей конечностей

Критерии оценки		Локализация перелома			Итого	
		Плечо	Бедро	Голень	абс.	%
Отличный		10(62,5%)	7(58,3%)	8(57,1%)	25	59,5
Хороший		4(25%)	3(25%)	4(28,5%)	11	26,1
Удовлетворительный		1(6,2%)	2(16,6%)	2(14,3%)	5	11,9
Плохой		1(6,2%)	0	0	1	2,3
Итого:	абс.	16	12	14	42	
	%	38	28,5	33,3		100

Из представленных данных табл. 2 видно, что у пациентов 1-й группы (плечо) отличный и хороший результаты зафиксированы в 14 случаях (87,5% при n=16). У одного больного (6,2% при n=16) был зафиксирован плохой исход применения данного способа фиксации перелома (к.б.№42). Плохой результат был зафиксирован при первой операции остеосинтеза перелома типа 12A1. Возникло глубокое нагноение операционной раны. Потребовалось удаление конструкции и установка аппарата внешней фиксации. Последующее наблюдение позволило установить, что функция конечности у данного пациента восстановилась на 90%. Вторая группа пациентов (бедро) отличный и хороший результаты зафиксированы в 10 случаях (83,3% при n=12). Удовлетворительных результатов зафиксировано два (16,6% при

n=12). Плохие исходы не зафиксированы. Третья группа (голень) отличный и хороший результаты зафиксированы в 12 случаях (85,6% при n=14). Два удовлетворительных результата (14,3% при n=14). Плохих результатов отмечено не было.

### **Алгоритм лечения**

В настоящее время при поступлении пациентов в лечебные учреждения врач пользуется разработанными и утвержденными медико-экономическими стандартами, в которых определен перечень методов лабораторной и инструментальной диагностики, а также консультации специалистов смежных специальностей. Все манипуляции и консультации разделены на обязательные при выявлении определенной патологии и постановке диагноза и дополнительные, направленные на уточнение диагноза или диагностику сопутствующих повреждений.

Детально изучив медико-экономические стандарты для лечения переломов длинных костей конечностей, мы не нашли связи хирургического лечения и послеоперационного ведения пациента, нет конкретной последовательности действий врача-травматолога по нагрузке на оперированный сегмент, степени свободы смежных суставов, времени выполнения контрольных рентгенограмм.

В связи с этим мы обобщили полученные результаты и разработали алгоритм лечения пациентов с переломами длинных костей конечностей оперированных с использованием гвоздя с пластической деформацией. Разделив алгоритм, в зависимости от сегмента повреждения, на три схемы.

На рисунке 4 представлен алгоритм лечения переломов плеча при использовании гвоздя с пластической деформацией. Отражены основные виды репозиция перелома, необходимость послеоперационной фиксации конечности, показан пример расчета



возможной нагрузки на конечность. Указано время проведения контрольных рентгенограмм.

Алгоритм лечения переломов бедра при использовании гвоздя с пластической деформацией изображен на рисунке 5.

Рисунок 6, это алгоритм лечения переломов голени при использовании гвоздя с пластической деформацией

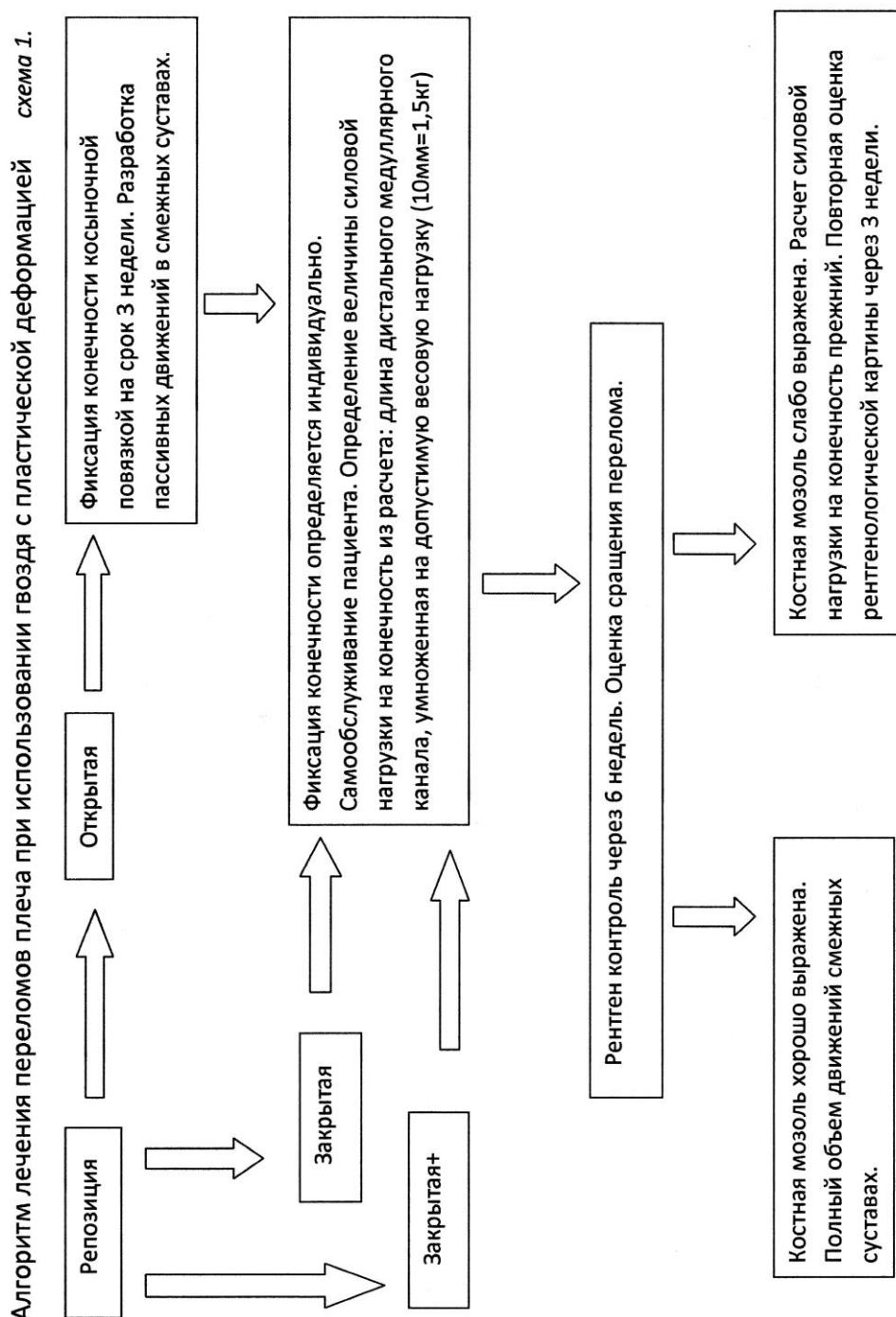


Рис 4. Алгоритм лечения переломов плеча.

Алгоритм лечения переломов бедра при использовании гвоздя с пластической деформацией схема 2.

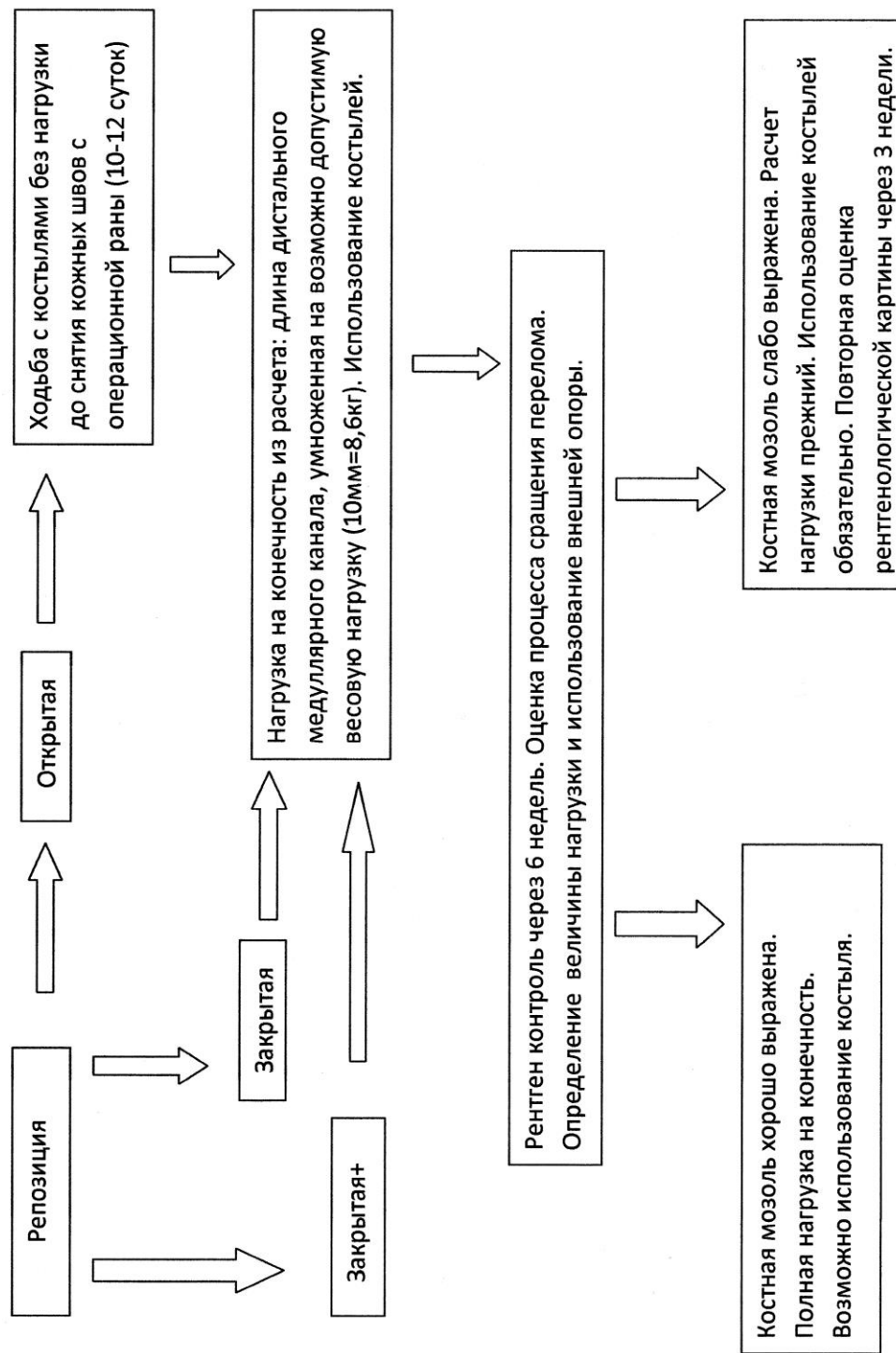


Рис 5. Алгоритм лечения переломов бедра.

Алгоритм лечения переломов голени при использовании гвоздя с пластической деформацией схема 3.

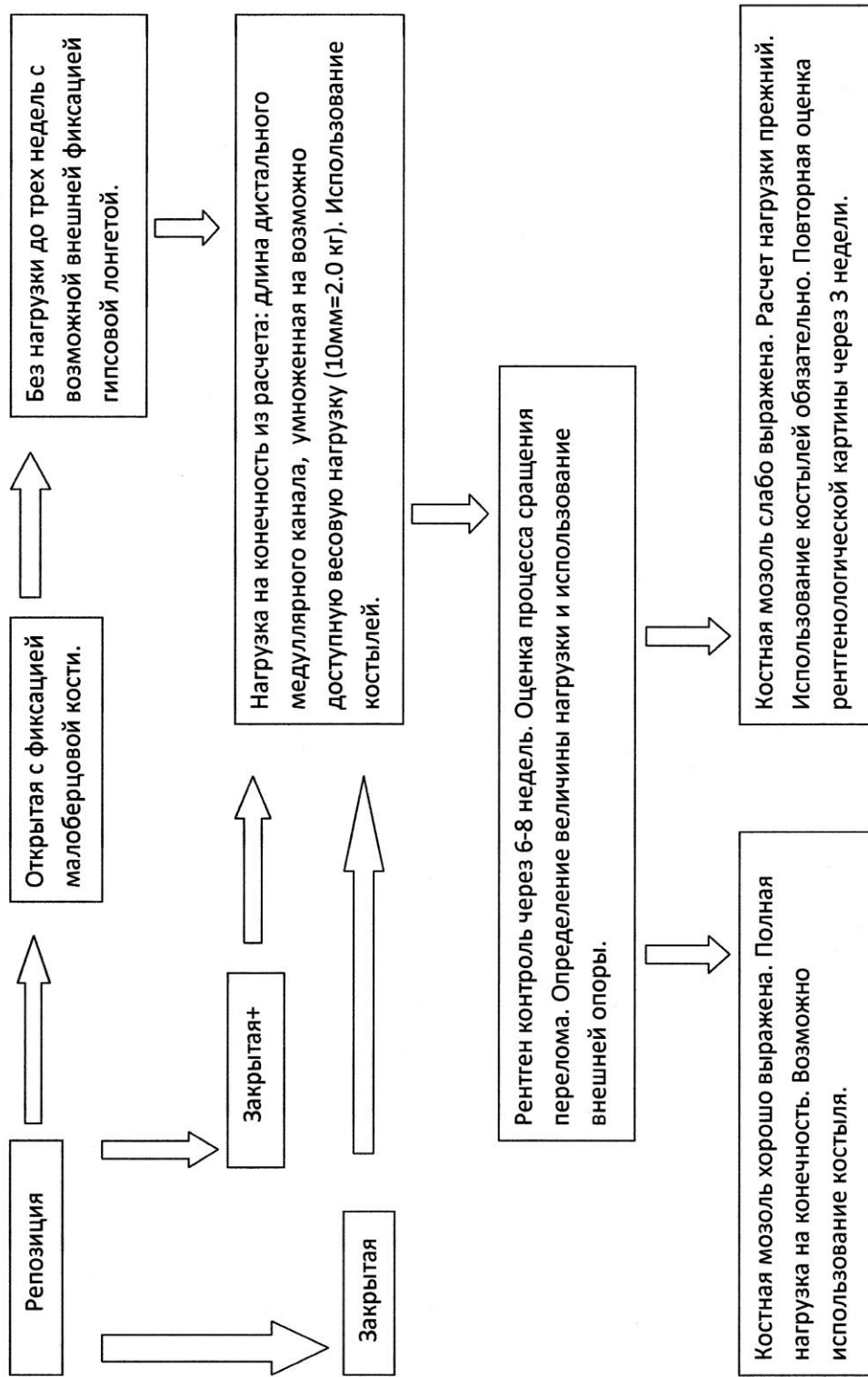


Рис 6. Алгоритм лечения переломов голени.

## **ВЫВОДЫ**

1. Анализируя литературные источники, был отмечен высокий процент ятрогенных повреждений лучевого нерва при использовании стандартных методик блокирования гвоздей. По различным источникам это от 10 до 20% случаев. Лечение переломов нижних конечностей по стандартной методике требует повторной госпитализации для динамизации гвоздя.

2. Клинические результаты применения гвоздя с пластической деформацией определили типы переломов для каждого сегмента (плечо, бедро, голень) с благоприятным исходом лечения, составившим 85,6% (n=42). Анализируя отдаленные результаты хирургического лечения было выявлено 2,3% осложнений и 11,9% ошибок (n=42). У данных пациентов заживление костной раны и восстановление конечности происходило более длительное время.

3. Разработанный алгоритм предоперационного планирования позволил максимально точно определять длину гвоздя с пластической деформацией и его диаметр для переломов различных типов. Это позволило повысить эффективность используемой конструкции.

4. Разработанный алгоритм лечения пациентов с переломами длинных костей конечностей для каждого сегмента позволил повысить результаты хирургического лечения. А проведенный эксперимент определил величину осевой нагрузки на конечность в сегментах бедро и голень.

## **ПРАКТИЧЕСКИЕ РЕКОМЕНДАЦИИ**

1. На основании проведенных исследований тактика хирургического лечения изучаемых переломов зависит от локализации и предпочтительным, по нашему мнению, является интрамедуллярный пластический остеосинтез с помощью гвоздей N1 и N2.

2. Показаниями к остеосинтезу с помощью гвоздя с

пластической деформацией являются: сегмент плечо - переломы типа А и В с высокой степенью эффективности. Переломы типа С - менее эффективно. Сегмент бедро - переломы типа А и В - высокая эффективность применения. Типа С - менее эффективно. Сегмент голень - переломы типа А - высокая эффективность применения. Типа В и С - менее эффективно. Противопоказаниями являются переломы всех типов, локализующиеся в нижней трети голени; инфицированные открытые переломы; условия, замедляющие срастание (за исключением патологических переломов); состояния, вызванные недостаточным поступлением крови или облитерацией костномозгового канала; невосприимчивость к инородным телам.

3. Для достижения максимально возможного результата лечения больных с переломами длинных костей конечностей интрамедуллярный остеосинтез при помощи гвоздей с пластической деформацией желательно выполнять в первые 3-е суток после травмы, а при двух этапном лечении, после 10 суток с момента травмы.

4. Хирург обязан владеть общими принципами и методами интрамедуллярного остеосинтеза, иметь возможность выполнить рентген контроль на операционном столе. Знать технику выполнения блокирования системы. При этом очень важно проведение операционного планирования (выбор гвоздя правильной длины и диаметра). Свойство фиксатора изменять диаметр, предполагает наличие в операционной всей линейки выбранной длины.

5. С целью профилактики тромботических осложнений, независимо от вида хирургического вмешательства, до- и после операции всем больным рекомендовано эластическое бинтование нижних конечностей, назначение антикоагулянтов, занятие лечебной физкультурой. При поступлении в стационар с целью обезболивания следует проводить новокаиновую блокаду в местах перелома. В

дооперационный период и в течение 1-4 суток после операции всем пациентам нужно назначать ненаркотические анальгетики, в редких случаях – наркотические.

6. Хирургический доступ следует выполнять в зависимости от направления введения гвоздя. При остеосинтезе перелома бедренной кости осуществляется наружный доступ выше большого вертела. При локализации перелома в средней и нижней трети бедренной кости предпочтительным является ретроградное введение бедренного гвоздя N2. При локализации перелома в в/3 плечевой кости для остеосинтеза применяется плечевой гвоздь N2 имеющий отверстия в проксимальной части для дополнительной фиксации винтами. При переломе голени оперативный доступ осуществляется в проекции бугристой большеберцовой кости. Остеосинтез перелома малоберцовой кости выполняется отдельным хирургическим доступом. Обязательным для фиксации являются переломы малоберцовой кости расположенные в н/3 сегмента.

7. Обязательным является выполнение этапности проведения операции. Стремиться к идеальному варианту репозиции костных фрагментов, максимально благоприятному положению свободных фрагментов. Стремиться выполнить закрытую репозицию перелома под контролем ЭОПа или серии рентгенограмм. Выполнять этапы операции в максимально короткие временные промежутки. При необходимости следует незамедлительно переходить к использованию дополнительных устройств для репозиции (закрытая+). Анализируя ситуацию своевременно выполнить открытую репозицию костных фрагментов.

8. Тактика послеоперационного ведения больных всегда активна: используются алгоритмы лечения и учитываются субъективные ощущения. Дозирование весовых нагрузок до момента образования костной мозоли и использование внешней опоры в виде костылей.

При переломе плечевой кости: косыночная повязка, пассивные движения 2-3 дня, контрольная рентгенограмма через 4-6 недель.

В ходе выполнения настоящего исследования определены следующие требования к хирургическому лечению переломов длинных костей: восстановление оси и длины конечности; обеспечение стабильной фиксации костных отломков в области перелома; максимально ранняя активизация пациента в послеоперационном периоде для профилактики гипостатических осложнений, возвращение способности к самообслуживанию; восстановление двигательной и опорной функций смежных суставов.

Проделанная работа по оценки эффективности хирургического лечения переломов длинных костей конечностей, с использованием нескольких оценочных шкал. Указаны типы переломов каждого сегмента (плечо, бедро, голень), где оптимально применение гвоздя с пластической деформацией. Хирургическое лечение направлено на перенос нагрузки с пораженной кости на шинирующую конструкцию, расположенную в медуллярном канале без участия блокирующих винтов. Это позволяет обеспечить полноценное восстановление качества жизни пациента в ближайшем послеоперационном периоде.

## **СПИСОК ОПУБЛИКОВАННЫХ РАБОТ**

- 1. Ямковой А.Д., Гаврюшенко Н.С., Зоря В.И. Стабилизационные возможности гвоздя с пластической деформацией Fixion при фиксации моделированных диафизарных переломов костей (экспериментальное исследование). // Вестник травматологии и ортопедии им. Н.Н. Приорова – 2016. - №1. – С. 82-84.**
- 2. Ямковой А.Д., Зоря В.И. Применение интрамедуллярного остеосинтеза системой FIXION при лечении диафизарных переломов длинных костей // Вестник травматологии и**

**ортопедии им. Н.Н. Приорова – 2014. - №3. – С.34-39.**

3. **Елдзаров П.Е., Зеянин А.С., Ямковой А.Д. Ошибки и осложнения интрамедуллярного блокирующего остеосинтеза // Хирург – 2012. - №11. – С.73-77.**
4. **Ямковой А.Д., Зоря В.И. Лечение диафизарных переломов плечевой кости интрамедуллярной системой Fixion // Кафедра травматологии и ортопедии – 2016. Спецвыпуск. – С. 65-67.**
5. **Ямковой А.Д., Зоря В.И. Лечение диафизарных переломов длинных костей конечностей интрамедуллярной системой Fixion // Материалы XIII научно-практической конференции посвященной 90-летию НУЗ «Дорожная клиническая больница им Н.А.Семашко на ст. Люблино ОАО «РЖД» 2014. - С. 109-112.**

#### **Список принятых сокращений**

БИОС – блокирующий интрамедуллярный остеосинтез

КТ – компьютерная томография

МРТ – магнитно-резонансная томография

МАПО – минимально агрессивный пластинчатый остеосинтез

(МИРО)

СОЭ – скорость оседания эритроцитов

ЭГДС – эзофагогастродуоденоскопия

ЭКГ – электрокардиография

ЭОП – электронно-оптический преобразователь

АО/ASIF – (Association for Osteosynthesis / Association for Stable Injury Fixation) международная ассоциация по изучению стабильной фиксации переломов.

СОИ – система оценки исходов